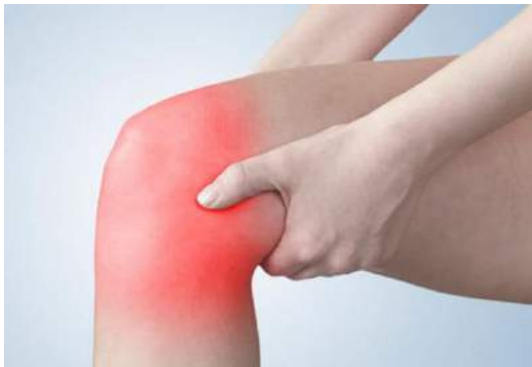

De Rode Knie

Infecties in Orthopedie



ORTHO.GENT

ORTHOPEDIE & TRAUMATOLOGIE

Dr. A. Schepens
Orthopedie
Sint-Lucas Gent

Orthopedie AZ Sint-Lucas



Telefoon voor huisartsen

09/224 61 01

Take home message 1

Kweekname

Punctie

Wisser

Take home message 2

Prothese?

Geen AB

Geen kweek

Doorsturen

De rode knie

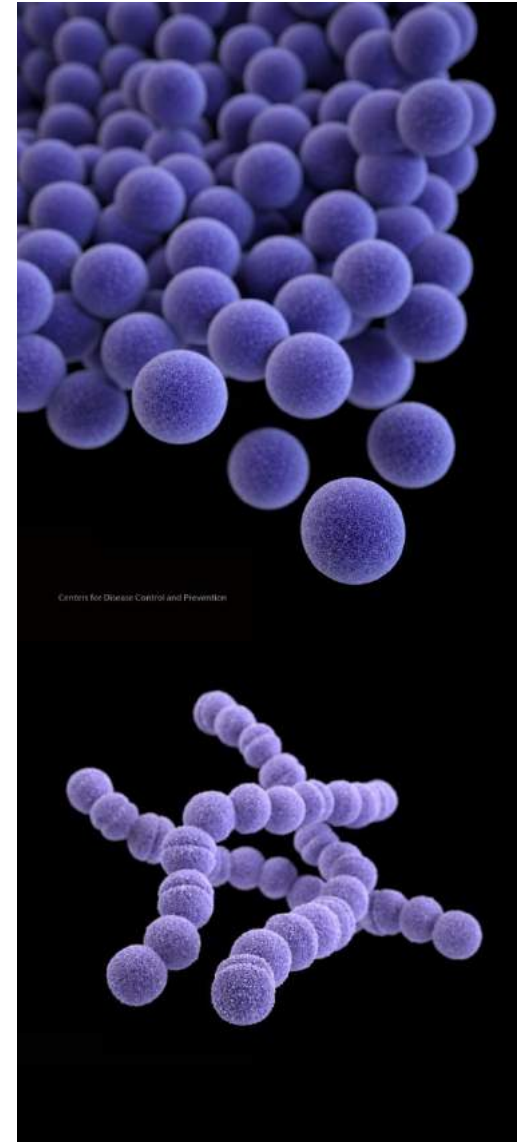
1. Prepatellaire bursitis
2. Septische arthritis
3. Cellulitis
4. Necrotiserende fasciitis

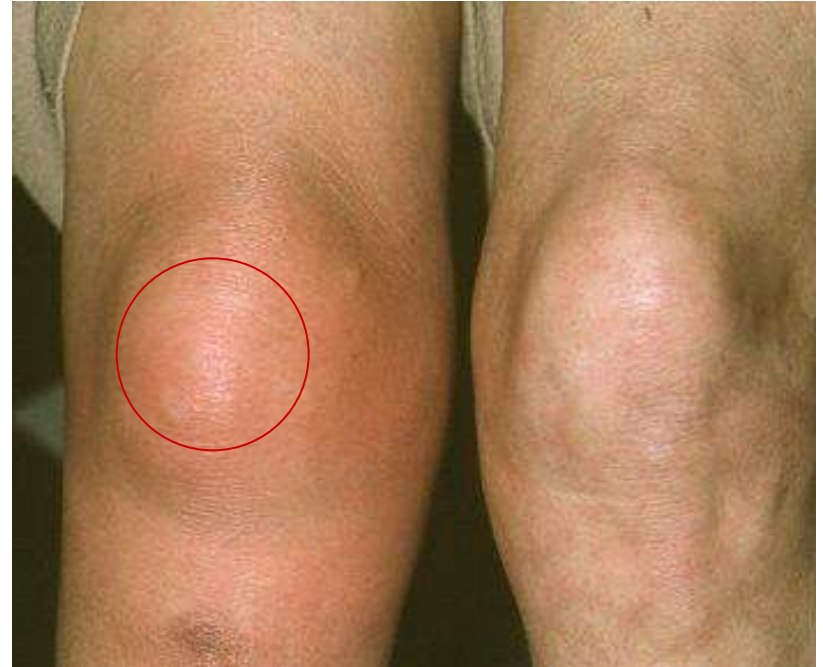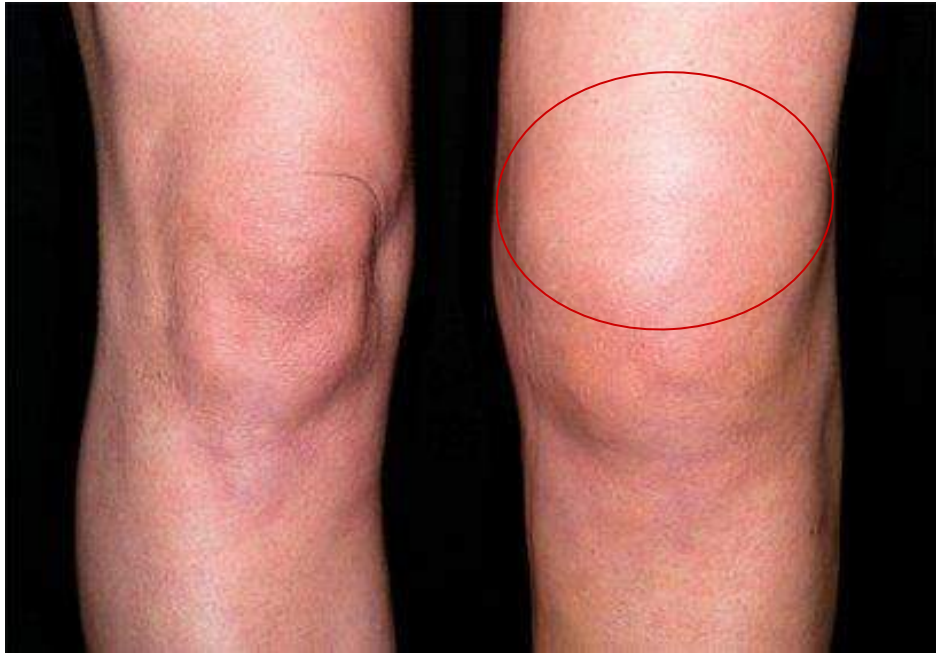Infectie osteosynthese

PJI: Prosthetic Joint Infection

Onze “vrienden”

- **Staphylococcus aureus**
 - Staphylococcus epidermidis
 - **AB: Flucloxacilline**
- **Streptococcus**
 - Pyogenes = groep A
 - Agalactiae = groep B
 - Dysgalactiae = groep G
 - **AB: Penicilline - Amoxicilline**





Prepatellaire bursitis

“patersknie”

Reactief

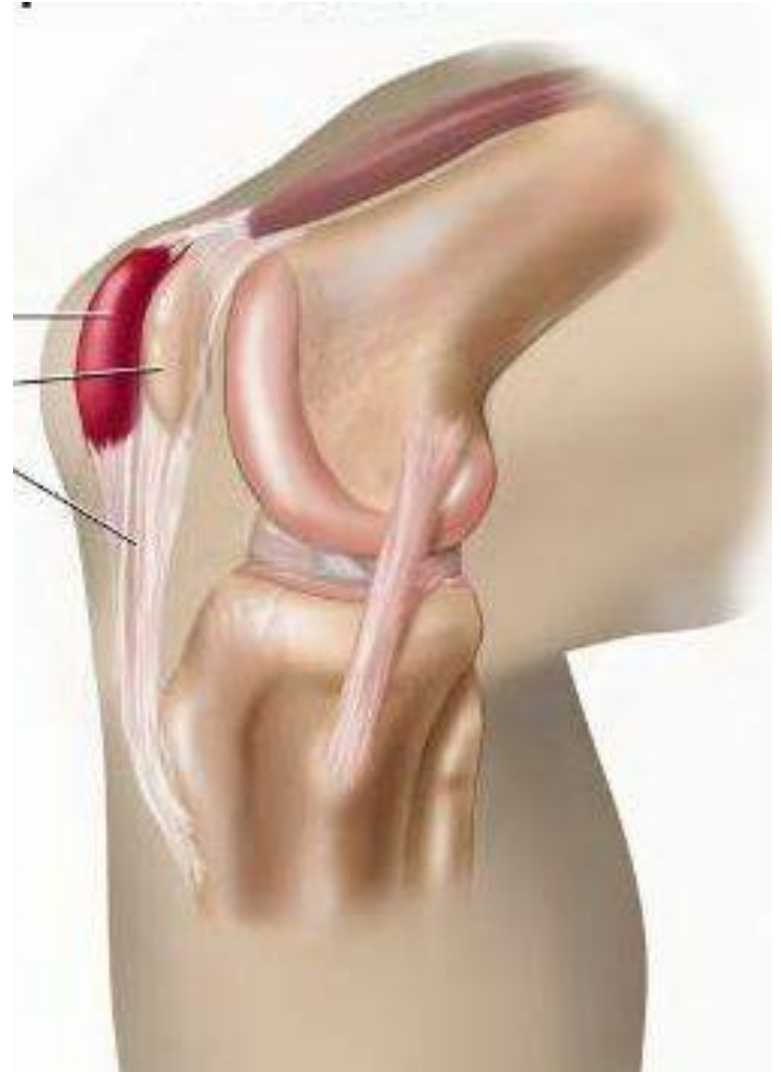- Rust, ijs, NSAID

Infectieus

(koorts? toegangspoort?)

- Kweekname
- AB: FLOXAPEN

- *Chirurgie?*
 - *à chaud*
 - *à froid*

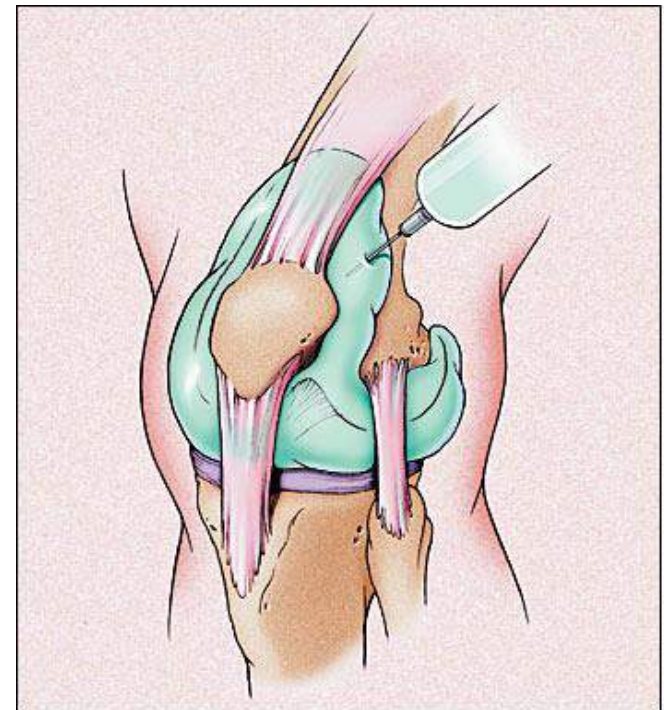


Septische arthrititis

- **Traumatisch:** wondje
- **Haematogeen:** gonokokken – spondylodiscitis
- **Postoperatief**

Punctie = essentieel

- Infectie?
- Inflammatoire mono-arthrititis?
- Kristal arthrititis?



Septische arthrititis

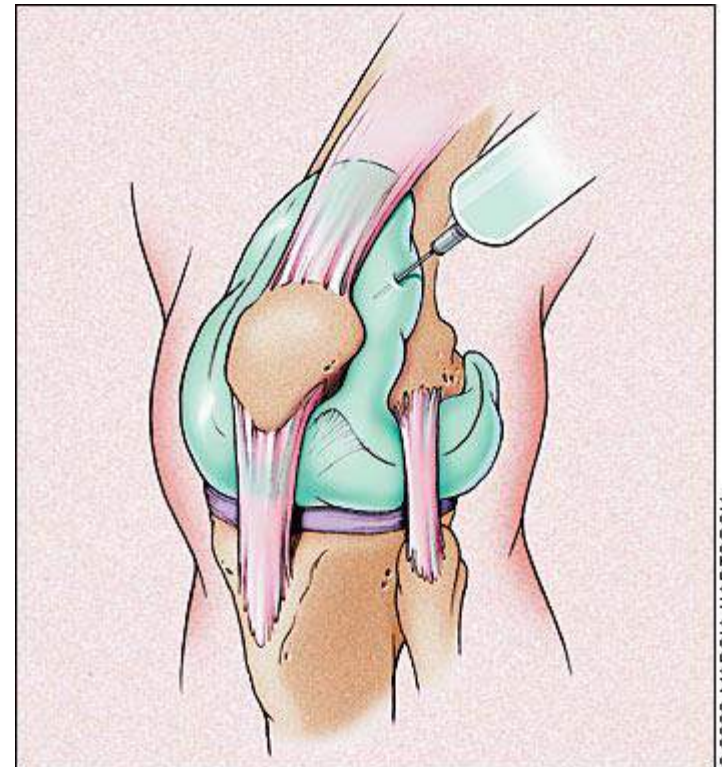
Punctie = differentiaal diagnose

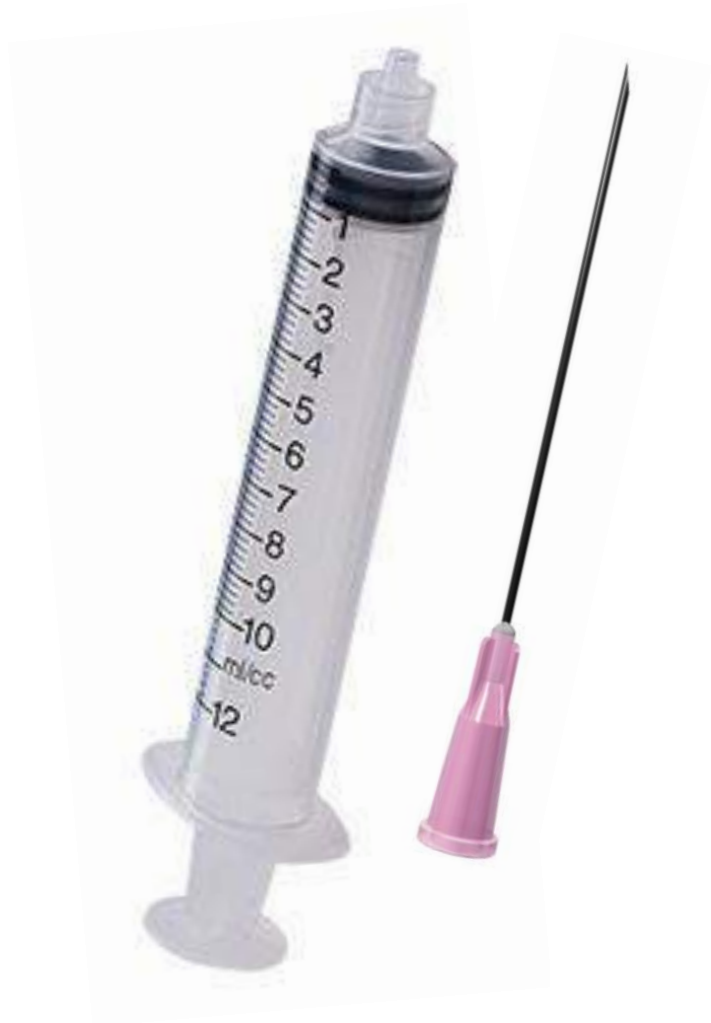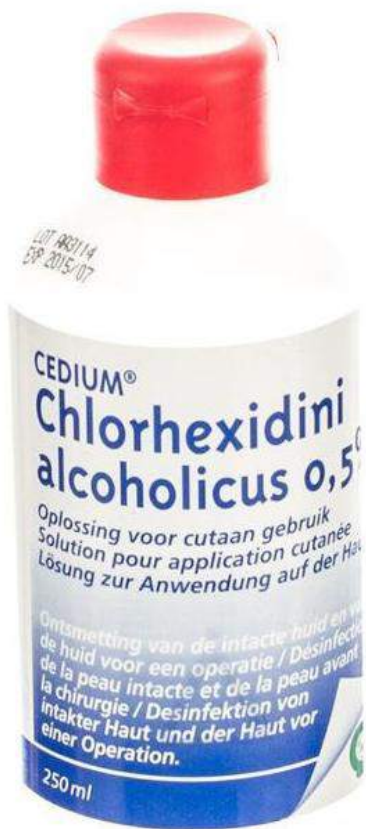- Inflammatoire mono-arthrititis?
- Kristal arthrititis?

Arthroscopie

- Protectie Kraakbeen
- Arthroscopie

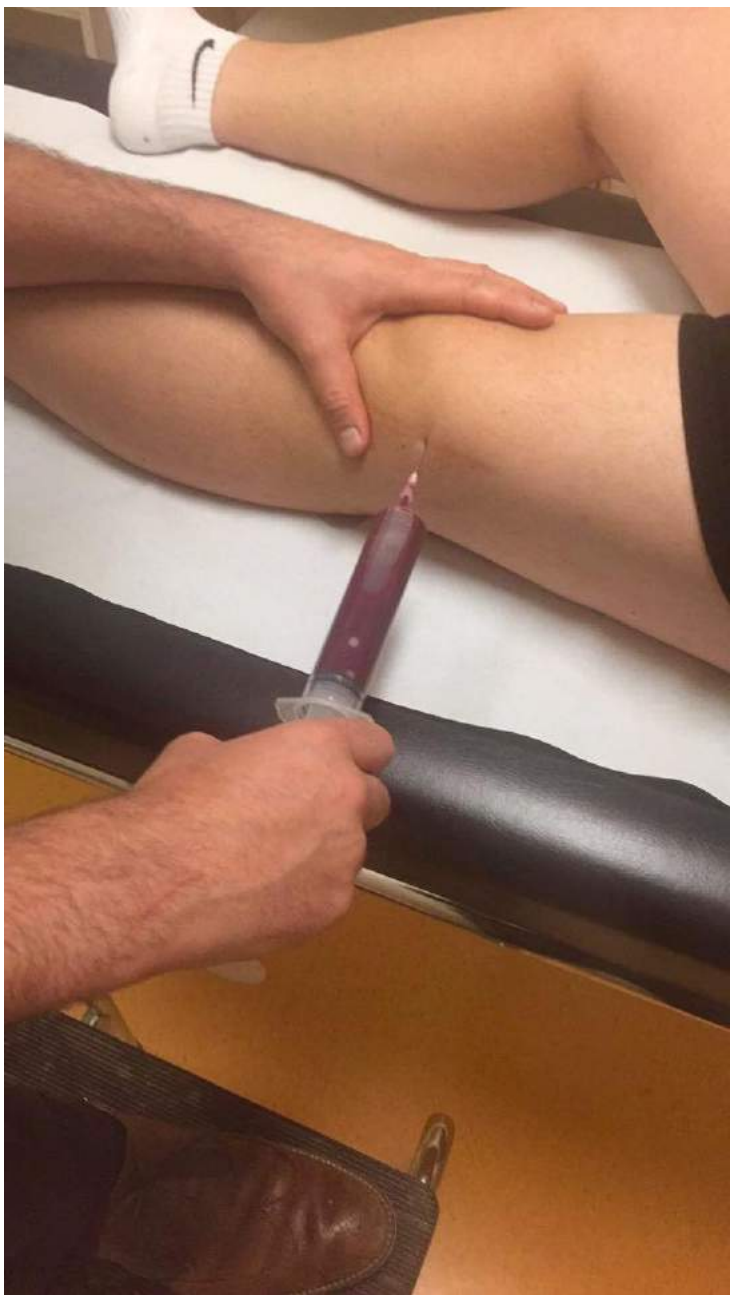
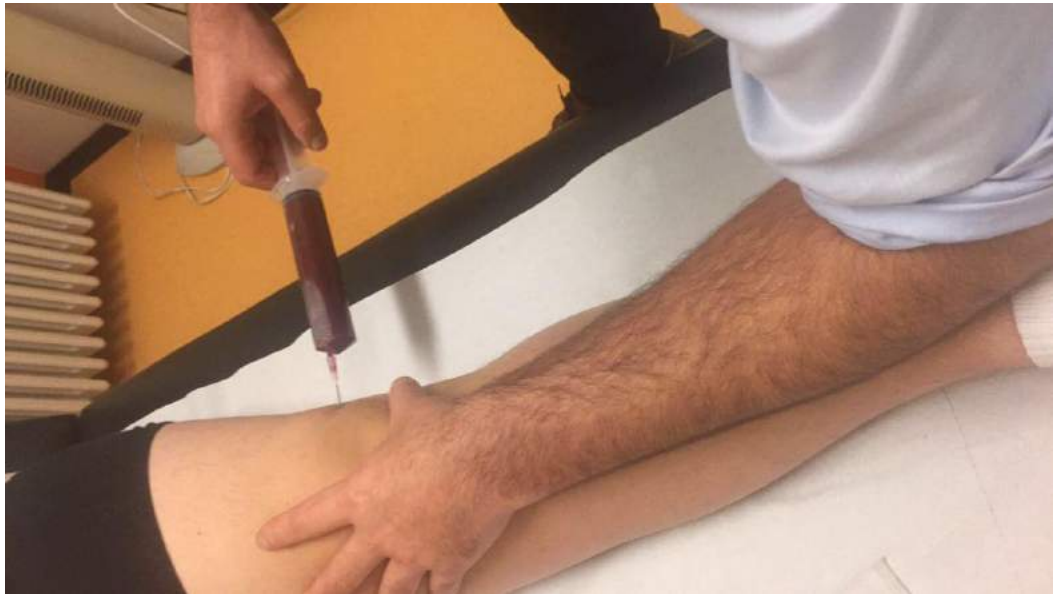AB: 6 weken







azsint-lucas



Analyse punctie

•Leukocyten

> 3000/veld

- Linksverschuiving = % segmentairen > 80%

•Kristallen

- Chondrocalcinosis pseudojicht
- Jicht

•Kiemen

- Gramkleuring
- Kweek (3d) & AB-gram

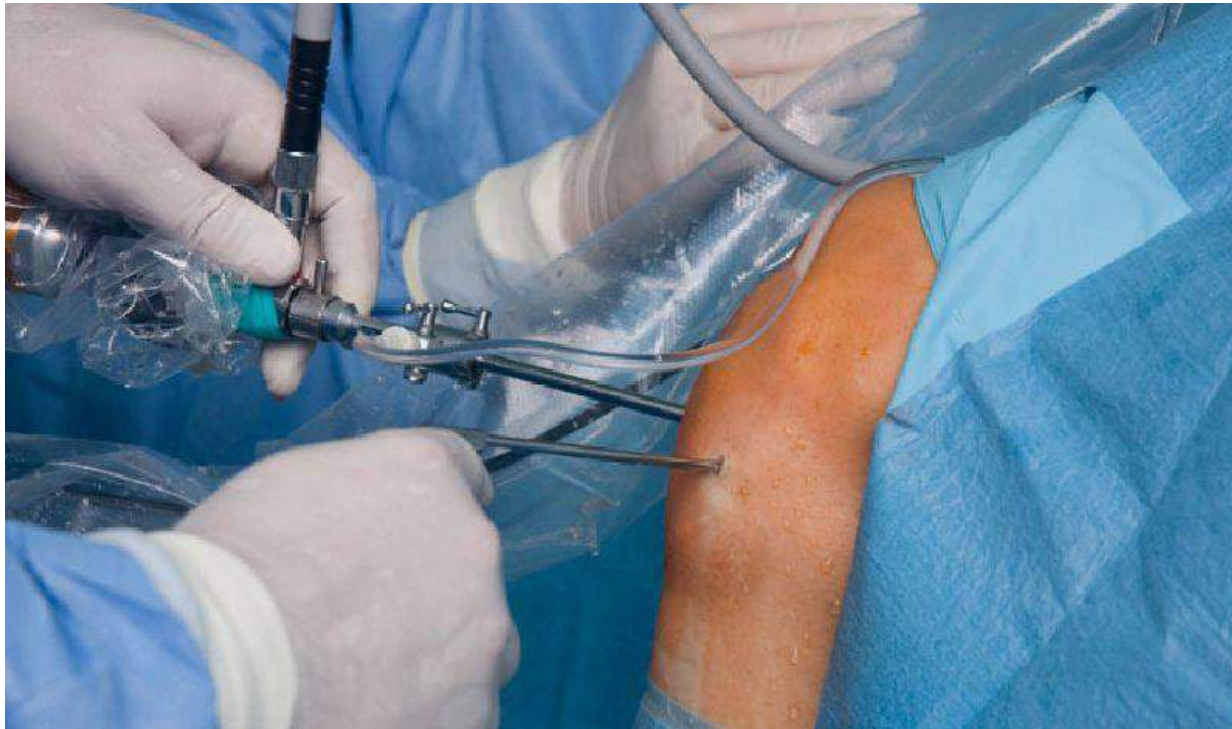•Bloedbeeld

- CRP
- Urinezuur
- Inflammatoir: RF - CCK
- Sneltest Streptokokken

•Haemocultuur

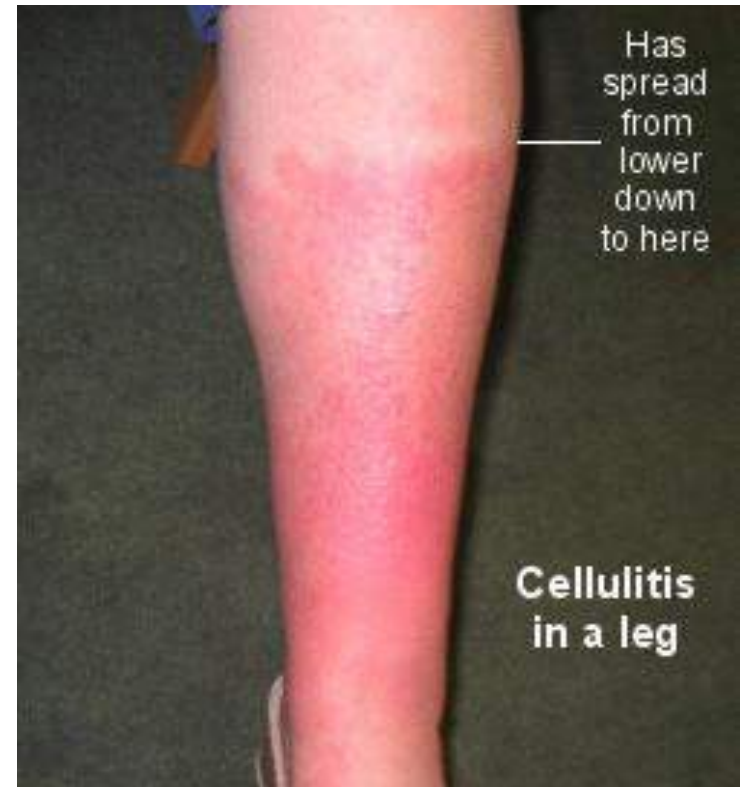
Arthroscopische spoeling

- Protectie kraakbeen
- Evt. te herhalen
- 6 weken AB
- 2 weken IV
- 4 weken PO



Cellulitis - Erysipelas

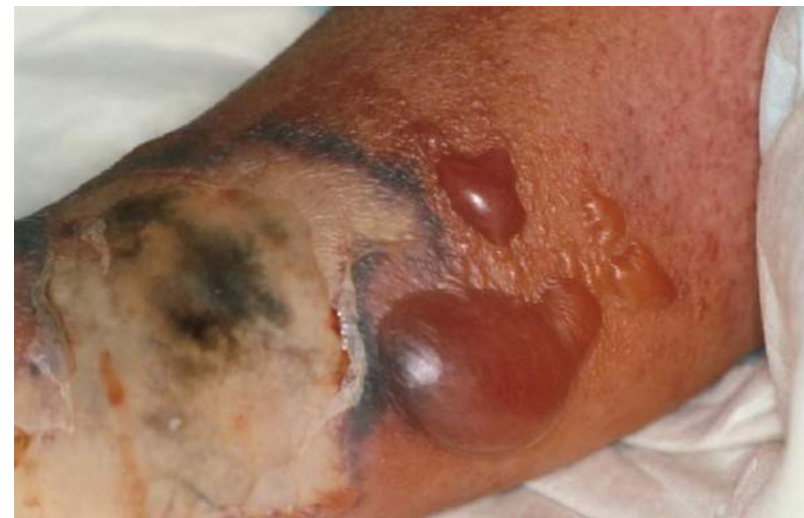- Wondje
- **Kweek?**
 - Wondje
 - Subcutane collectie
 - Haemocultuur
- **Streptococcus**
 - R/ Penicilline / Amoxicilline



Cellulitis - Erysipelas

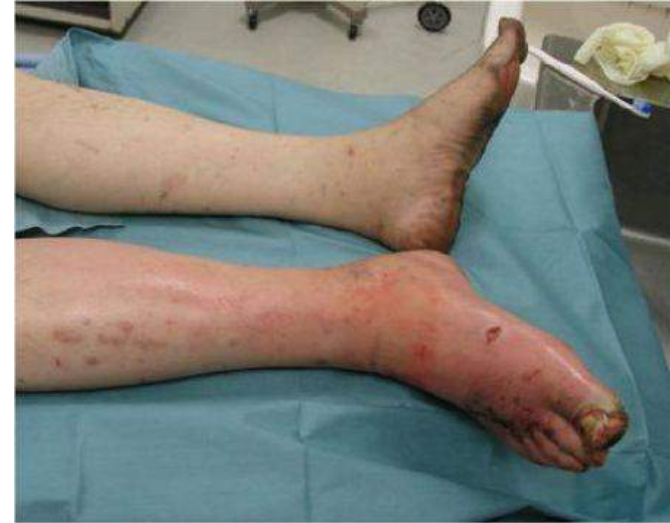- Sepsis - **Toxic Shock Syndrome**
 - Opname intensieve zorgen
- IV AB
 - Penicilline + *Clindamycine*

**Differentiëren van..
Necrotiserende fasciitis**

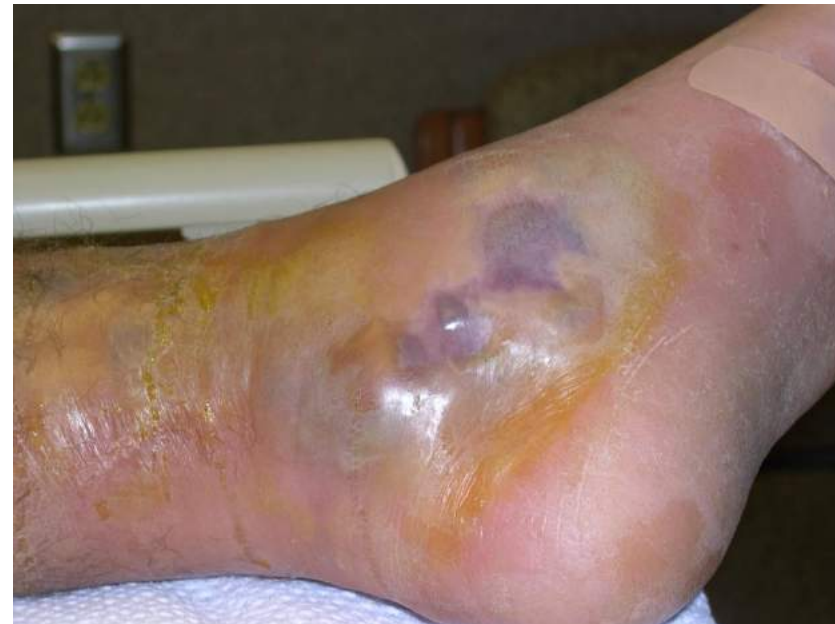

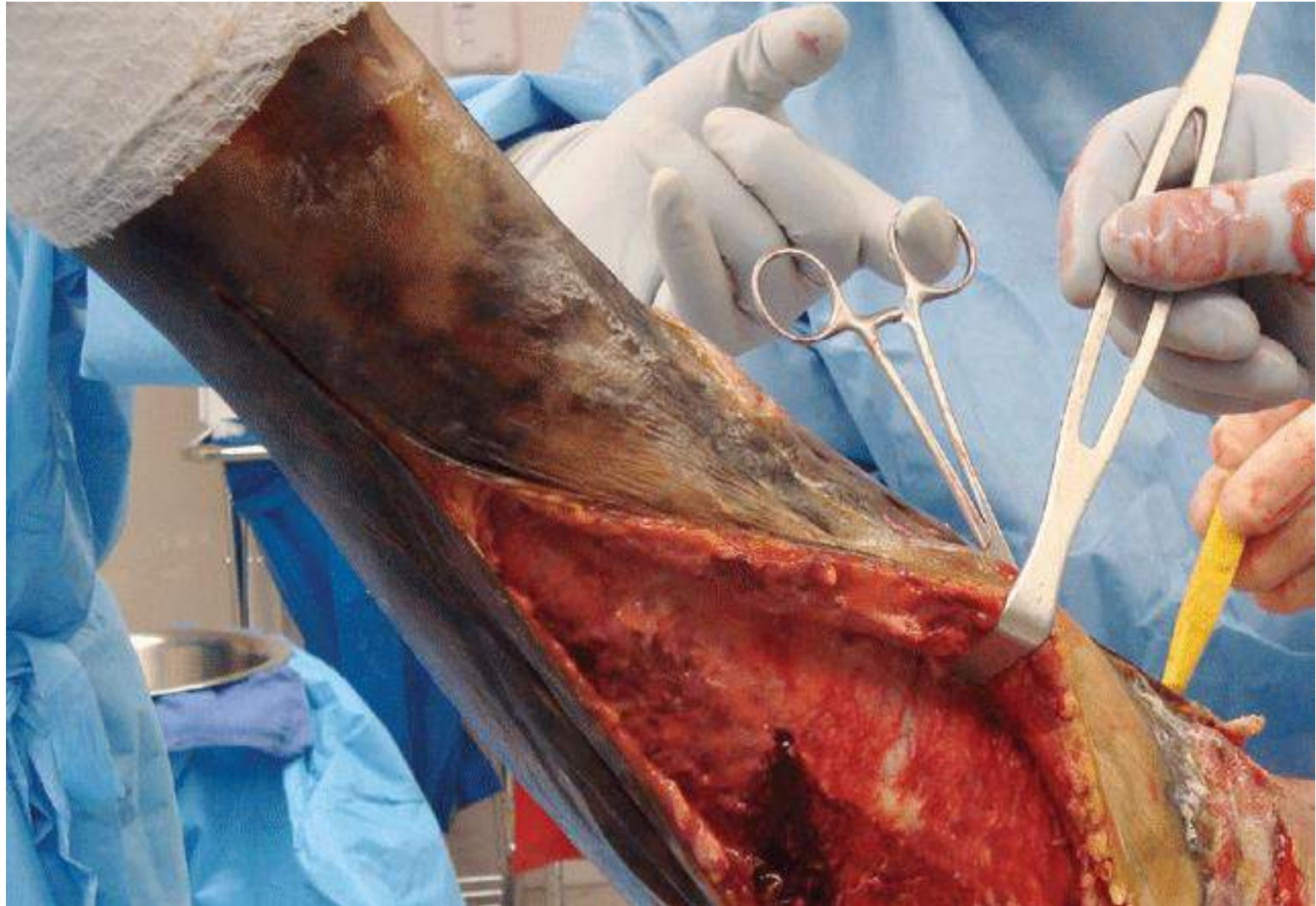Necrotiserende fasciitis

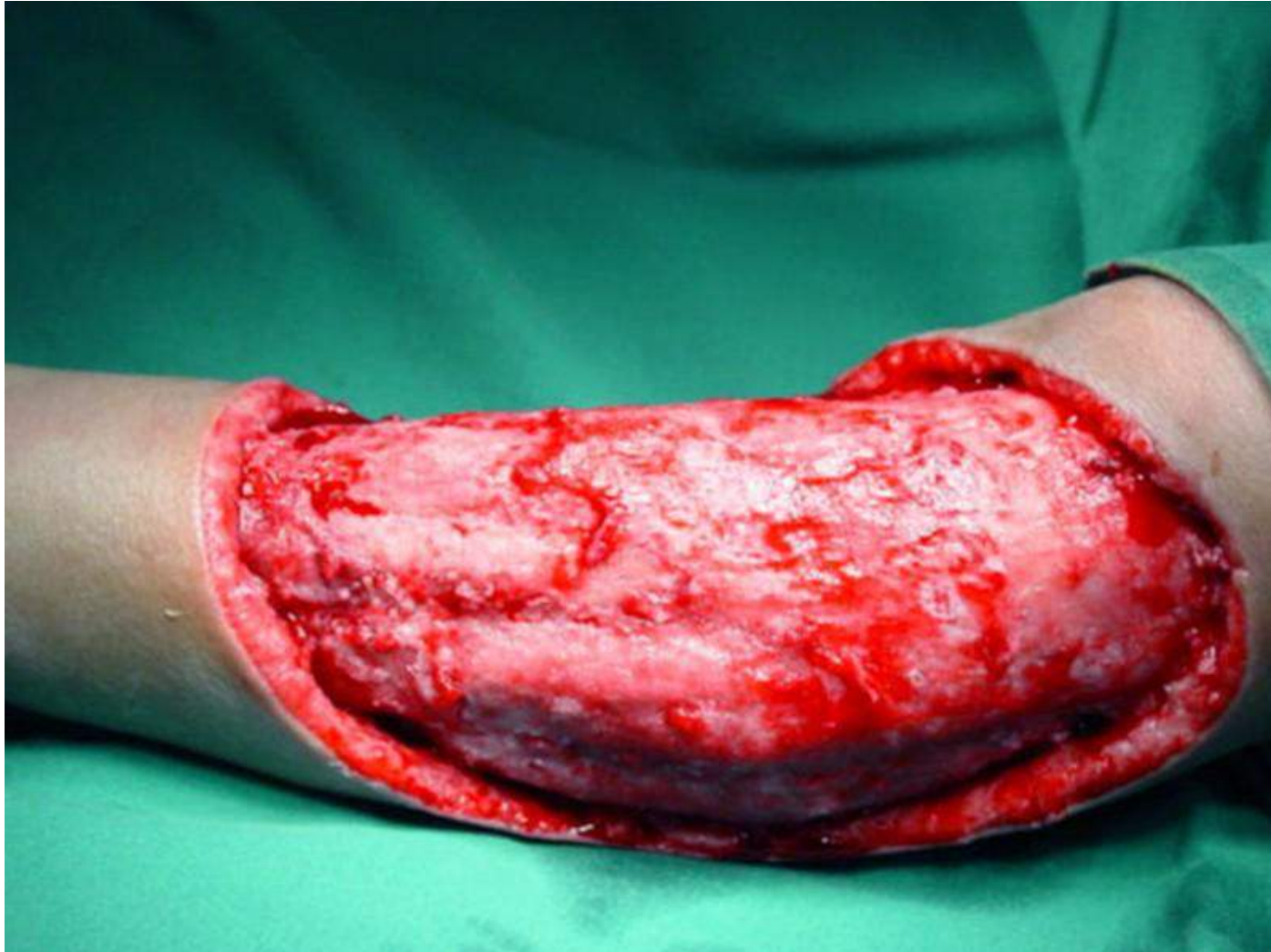- Pijn!
- Trombose perforanten
- Bleek – cyanotisch – bullae



- **Chirurgie!**
- **Levensreddend**
 - Afwaswater
 - Villen van de huid tot op gezond weefsel







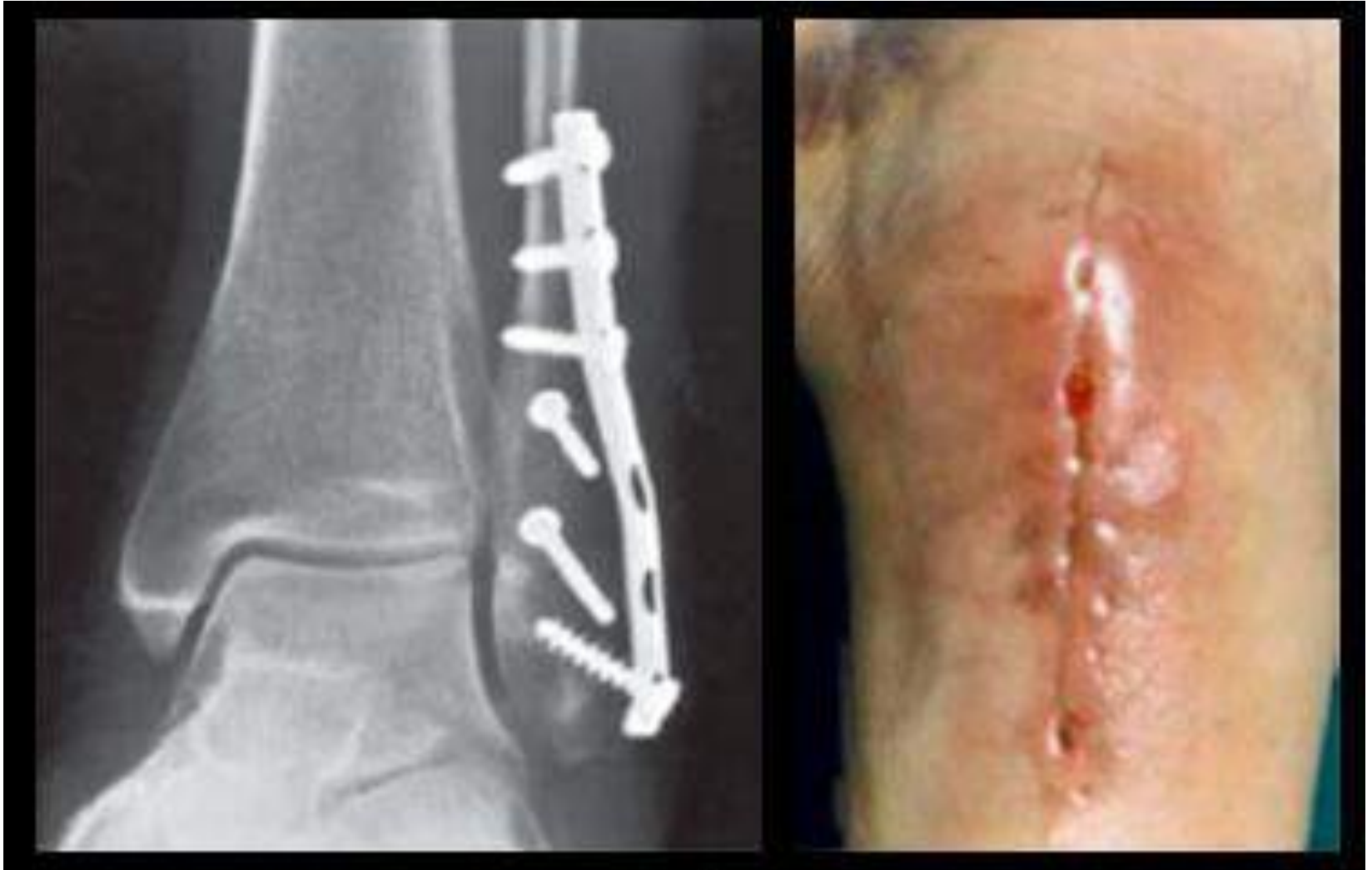Take home message 1

Kweekname

Punctie

Wisser

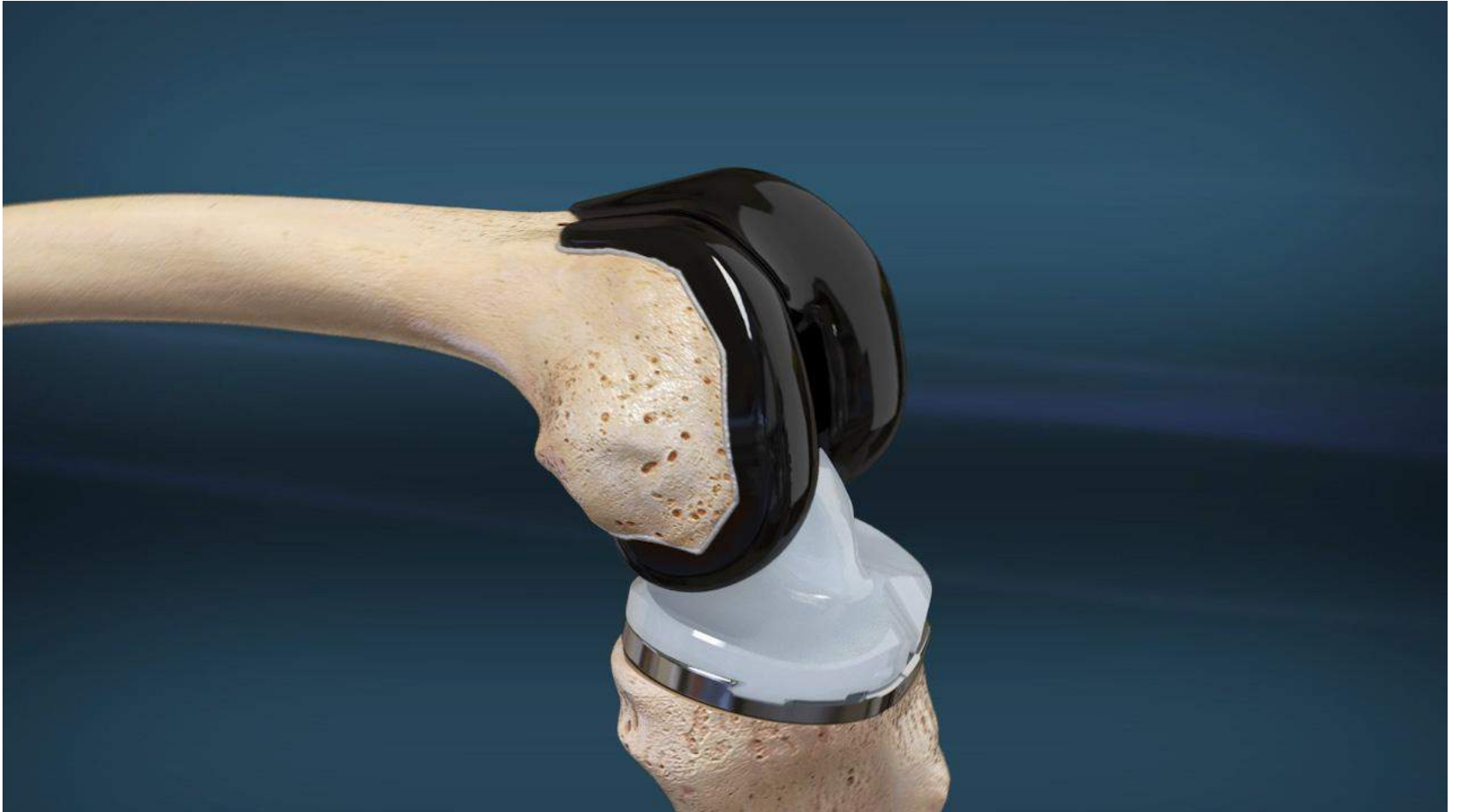Infectie ostosynthese



Infectie osteosynthese

- **Redenering:**
 - Infectie plaat: *fractuur groeit niet vast*
 - Plaat verwijderen: *fractuur groeit niet vast*
- **Therapie:**
 - Spoelen en debrideren
 - 3 maand AB, eventueel langer
 - Plaat verwijderen als fractuur vast

PJI: Prosthetic Joint Infection



Definitie PJI

Prosthetic Joint Infection

1. Fistel

2. Positieve kweken: 2x dezelfde kiem

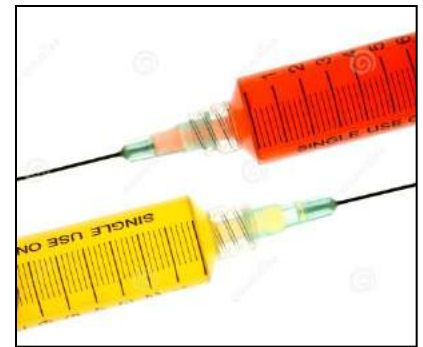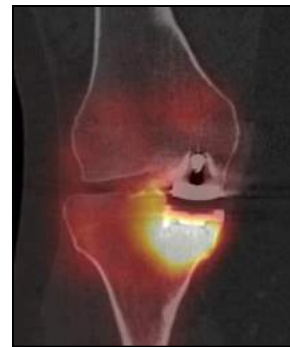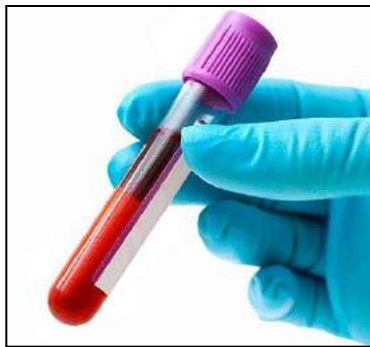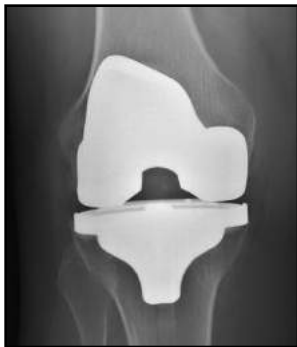3. Mineure criteria

- 1 positieve kweek
- Gestegen CRP ($>10\text{mg}$) en Sed ($>30\text{mm/h}$)
- Leukocytose in punctie: $>3.000/\text{ul}$
- Linksverschuiving in punctie: $>80\%$
- APD

Aanpak pijnlijke knieprothese

Na grondige anamnese en klinisch onderzoek:

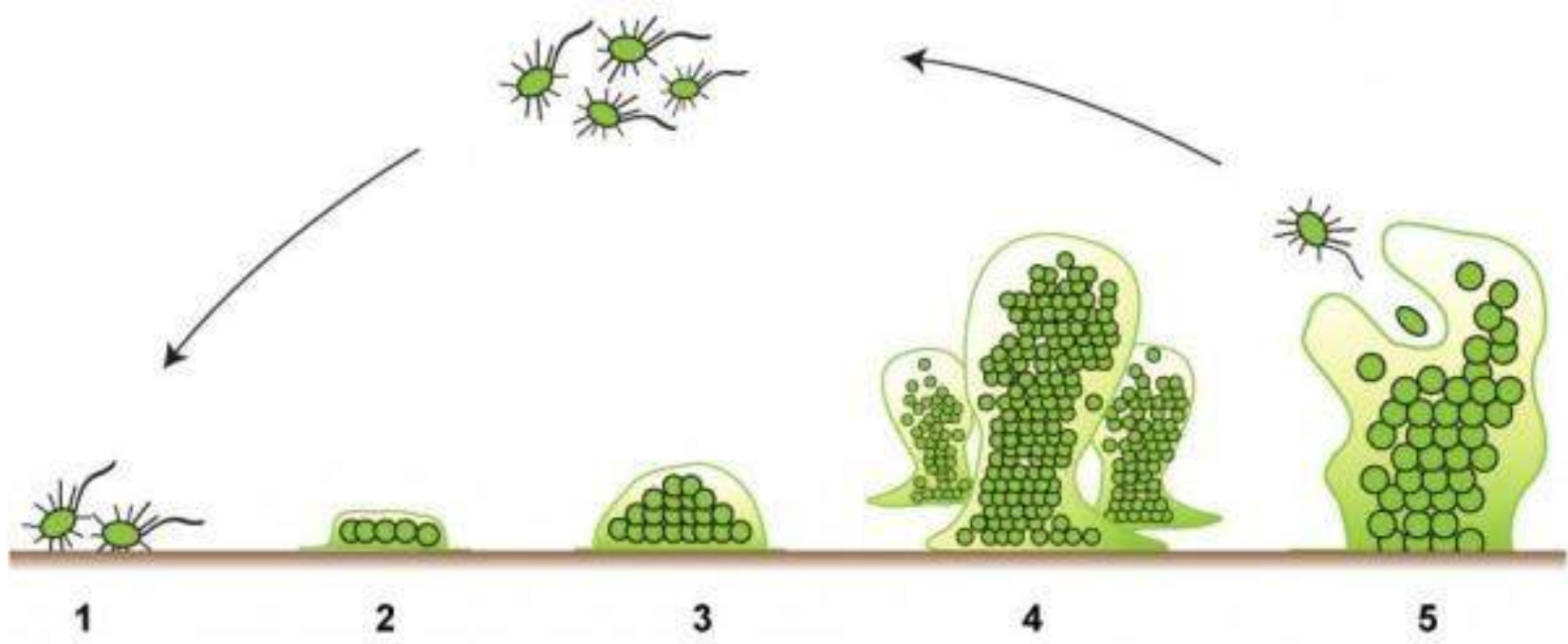
1. Klassieke radiografie: knie – bekken – full leg
2. Bloedafname: CRP en sedimentatie
3. CT met Botscan & WBC-scan
4. Punctie knie



De uitdaging

- **Biofilm:** bacteriën niet te verwijderen met AB
- Behandeling PJI = **Chirurgie**
- Vooraf AB: weinig zin – maakt kweek negatief
- **Vermoeden infectie: *doorsturen***

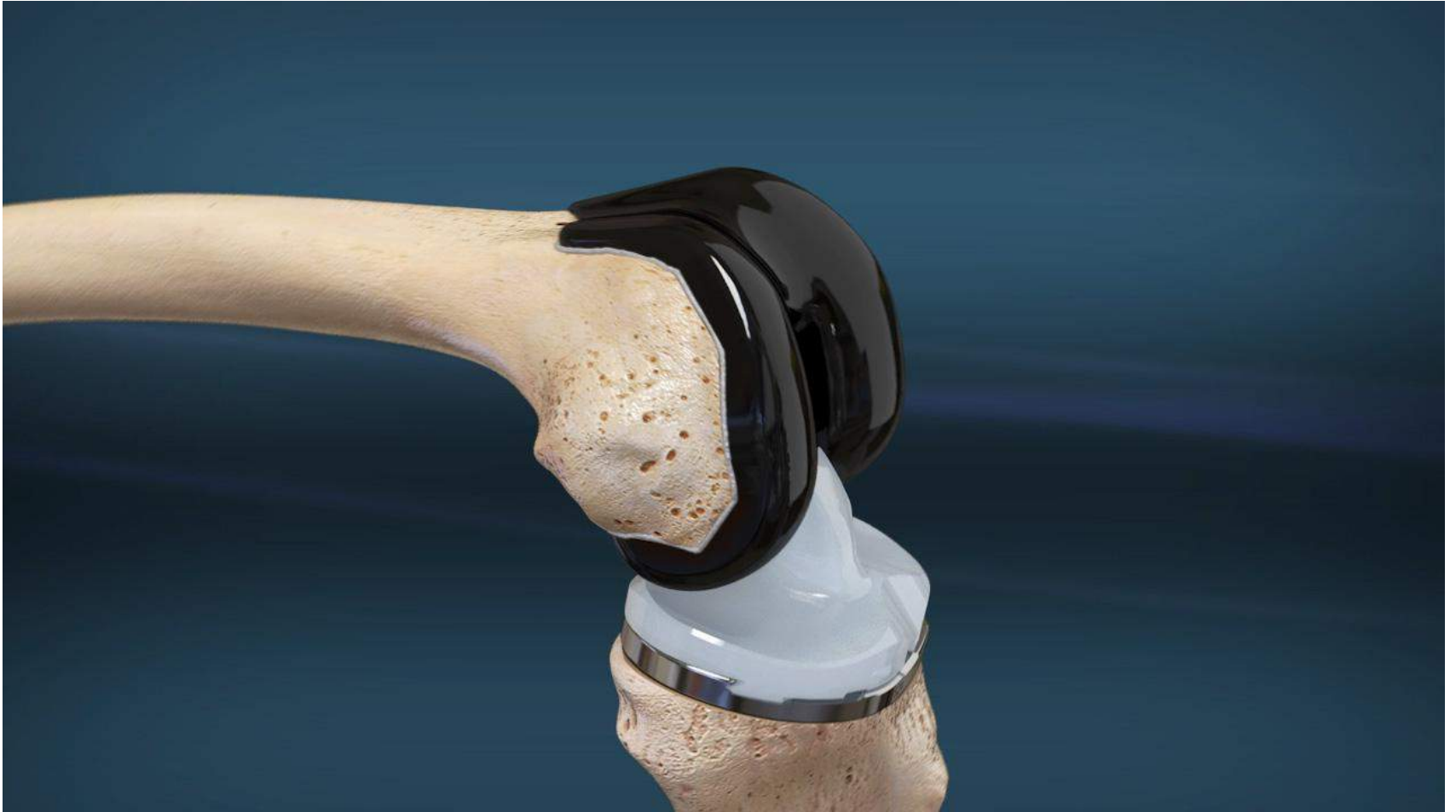Biofilm



Acute infectie: Poly-exchange

- Debridement & Vervangen mobiele componenten
- Indicatie:
 - 1. Postoperatieve infectie (6 weken)**
 - 2. Acute haematogene infectie**
- 3 maand AB (*die penetreert in Biofilm*)

Mobiele onderdelen



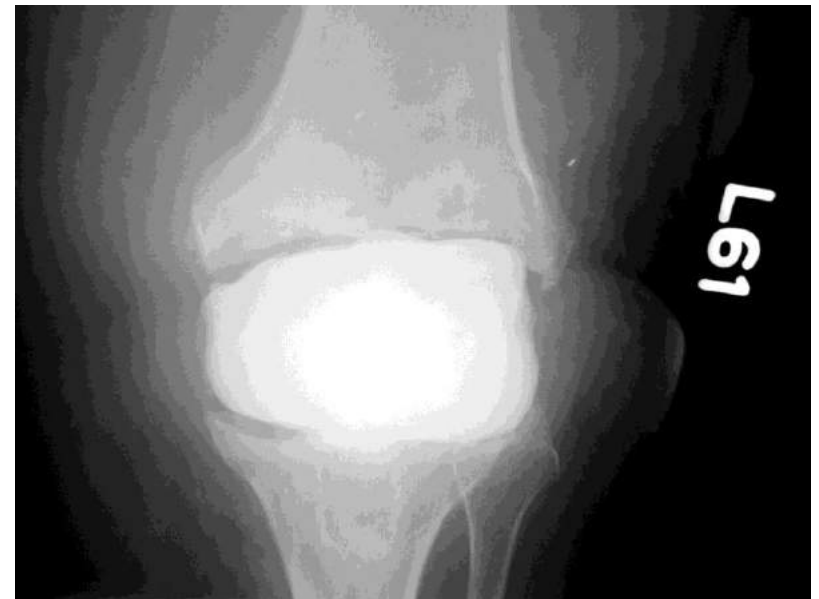Een woordje over AB

- **AB die Biofilm penetreren**
 - Fluoroquinolones (Tavanic)
 - Rifampicine (Rifadin)
- **AB die Botpenetrant zijn**
 - Fluoroquinolones (Tavanic)
 - Clindamycine (Dalacin)
 - Doxycycline (Vibratab)
 - Eusaprim (Bactrim)

Chronische infectie:

Revisie in 2 tijden

- Prothese verwijderen
- Debridement (*Treat it like a cancer*)
- **Plaatsen spacer: cement + lokale AB**
- 6 weken AB
- Revisie prothese



Take home message 2

Prothese?

Geen AB

Geen kweek

Doorsturen

De rode knie

1. Prepatellaire bursitis
2. Septische arthritis
3. Cellulitis
4. Necrotiserende fasciitis

Infectie osteosynthese

PJI: Prosthetic Joint Infection

Dankuwel

