

ORTHO.GENT

ORTHOPEDIE & TRAUMATOLOGIE

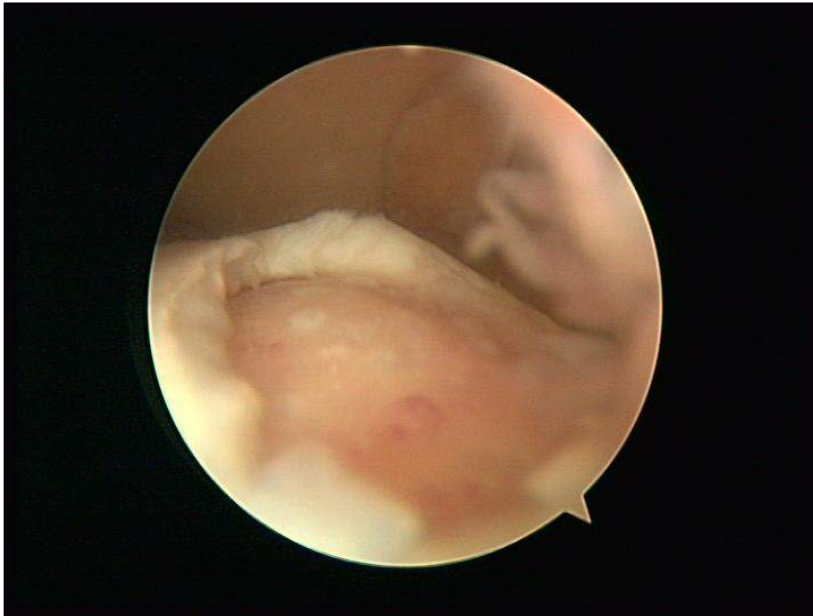
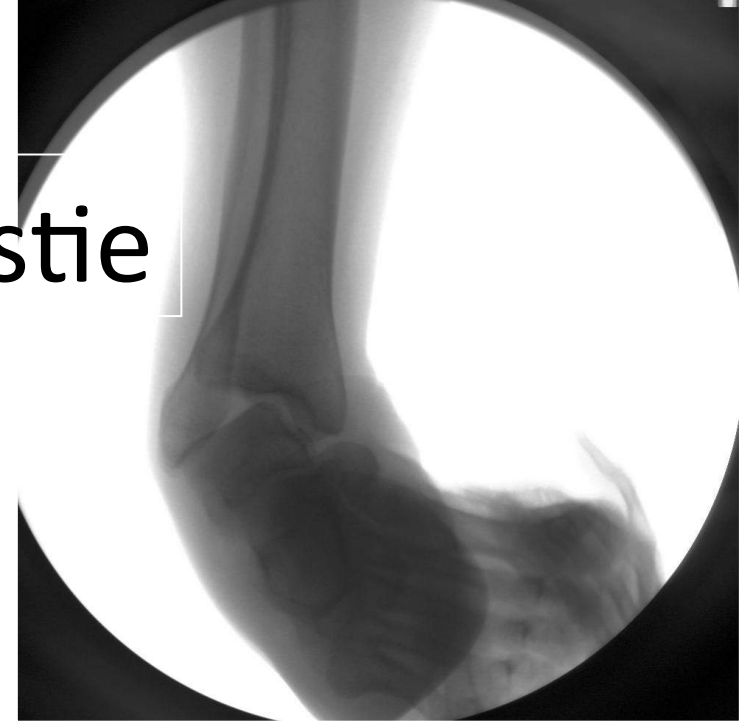
De Chronisch Instabiele Enkel

Edwin van Ovost



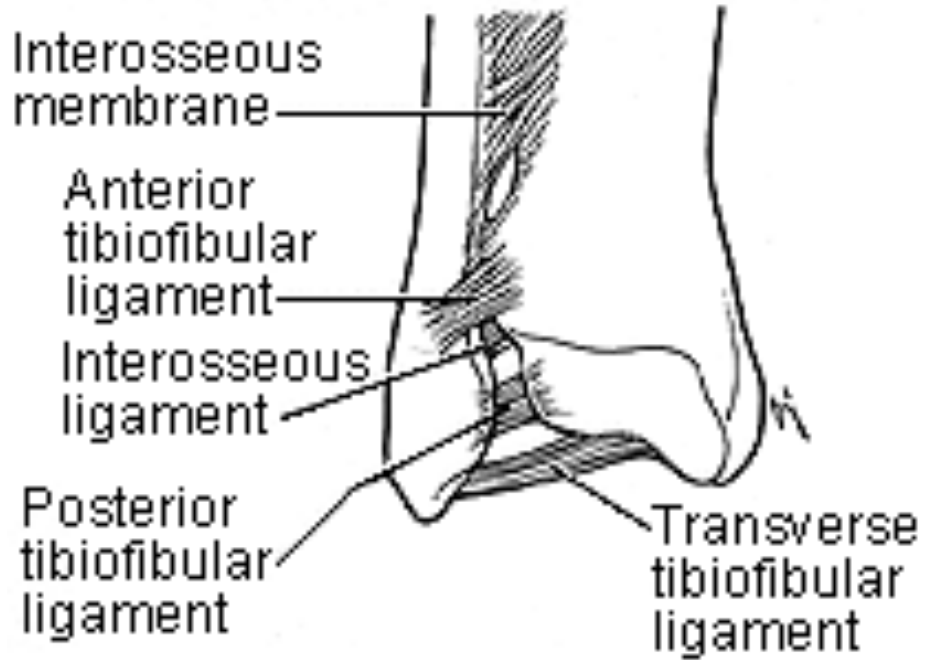
Twée Aspecten

Enkelband plastie



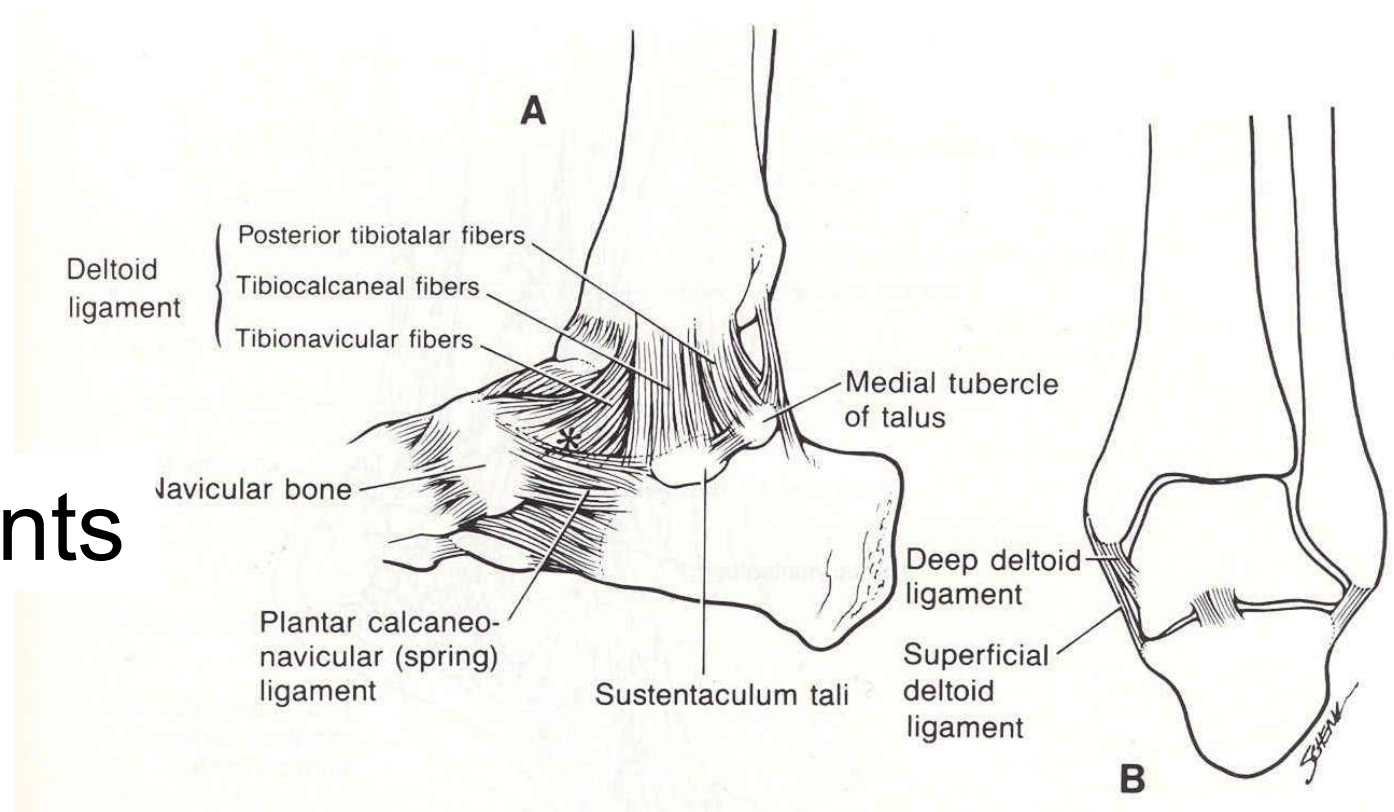
Kraakbeen herstel

Anatomie



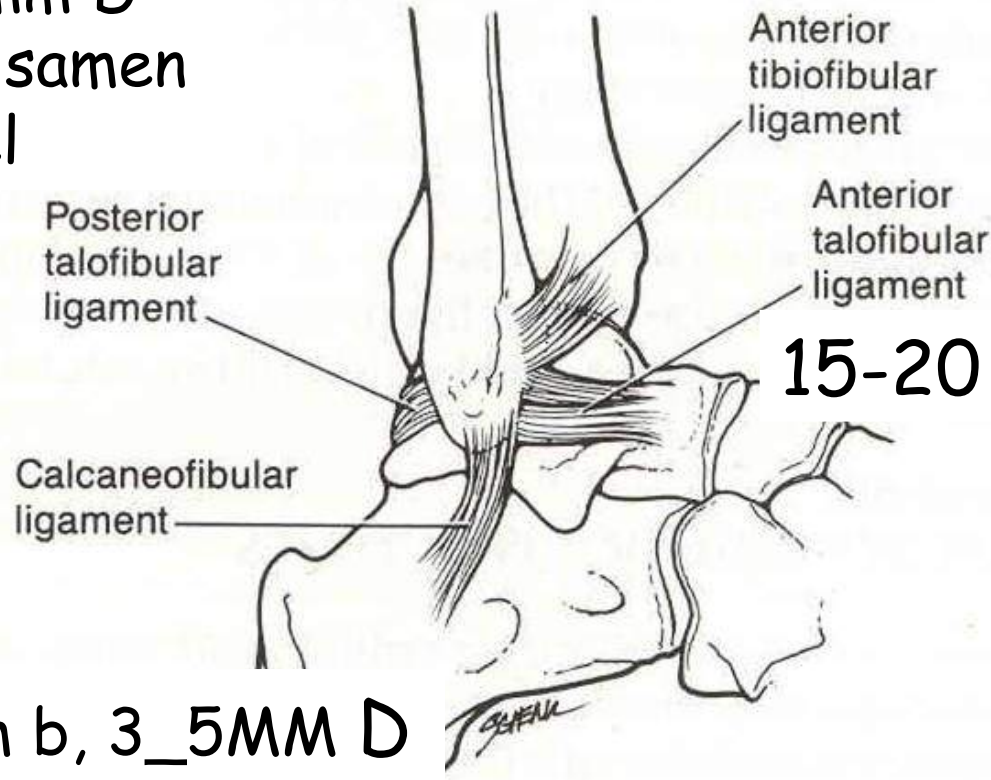
Syndesmosis Ligaments

Medial Ligaments



Anatomie

L 30mm, B5MM,5-8mm D
Breed ligament, valt samen
met gewrichts kapsel



Lateral Ligaments

Differentiaal Diagnose Chronische Enkelpijn

Kraakbeen letsels

Zenuw letsels, oppervlakkig peroneus, suralis, post tibialis

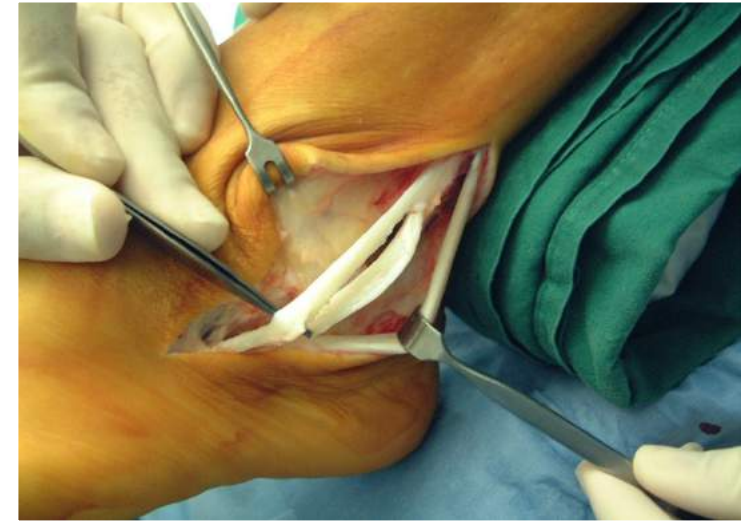Pees letsel peronei of Tib posterior

Syndesmose, subtalair letsels

Impingement letsels anterieur

Functionele letsels, korte A pezen, proprioceptie gebrek, tarsus coalitie,

Toevallige associaties bv reumatisch letsels, occult tumor



Indien twijfel over mogelijke intra-articulare pathologie kan een diagnostische artroscopie worden voorgesteld.



Indicaties

~~ACUUT: sprain 3 letsels: ??~~

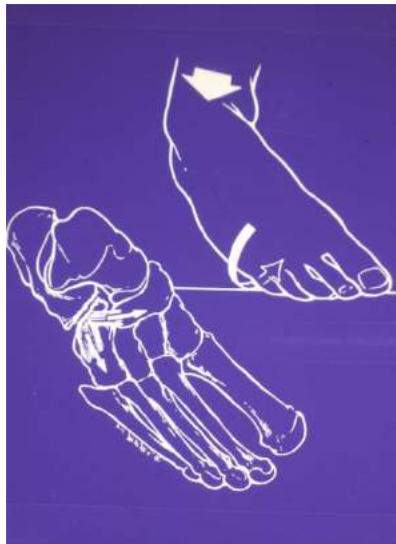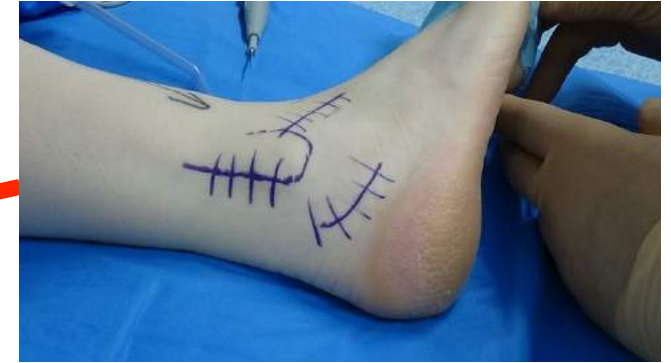~~Jong en actief, sportmensen, talar tilt meer dan 15°~~

~~Positieve drawer test~~

~~Mogelijke letsels van ATFL en CFL~~

~~Anamnese van dislocatie talo cruraal met directe spontane repositie~~

~~Aanwezigheid van osteochondraal letsel~~



CHRONISCH:

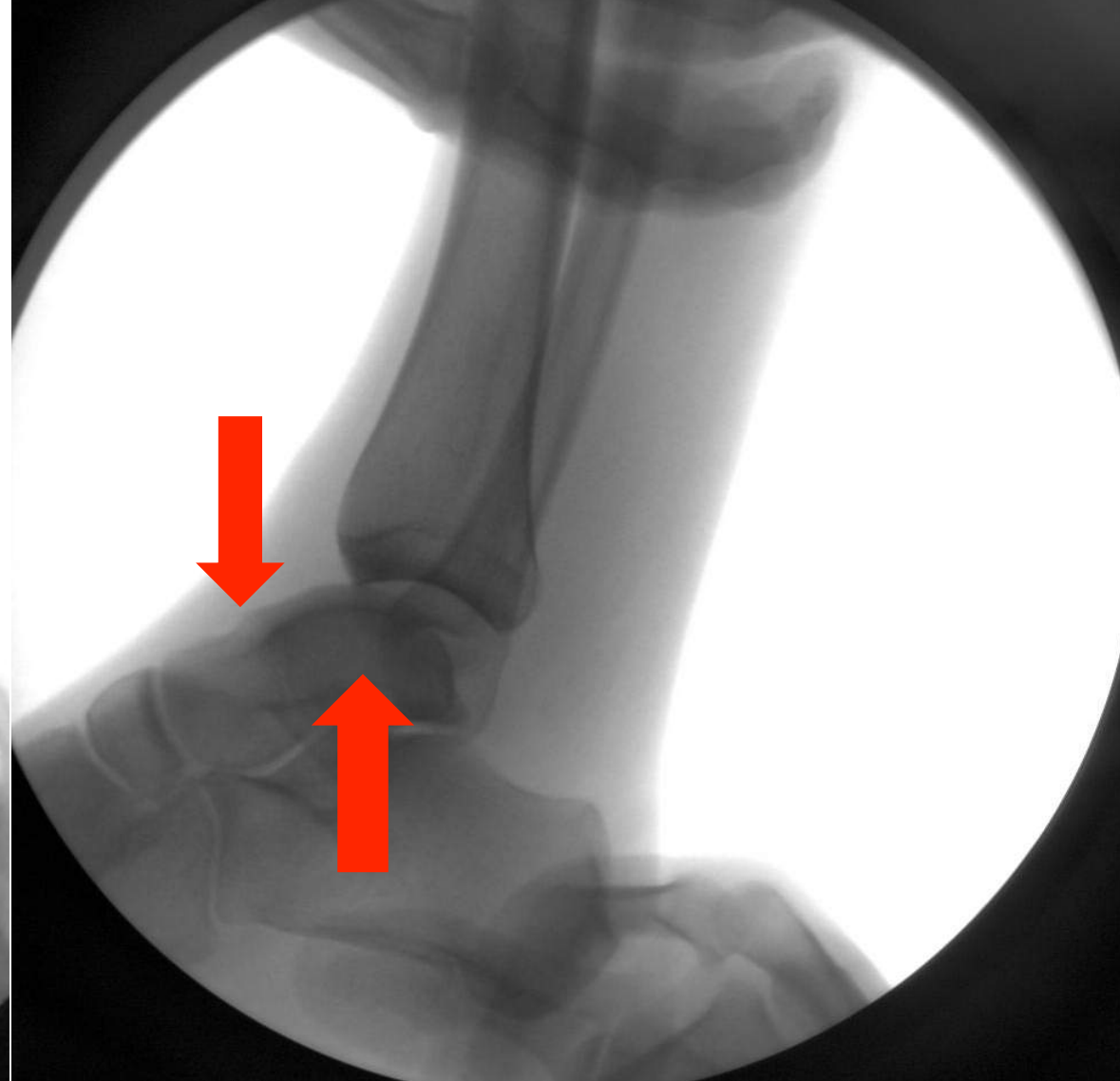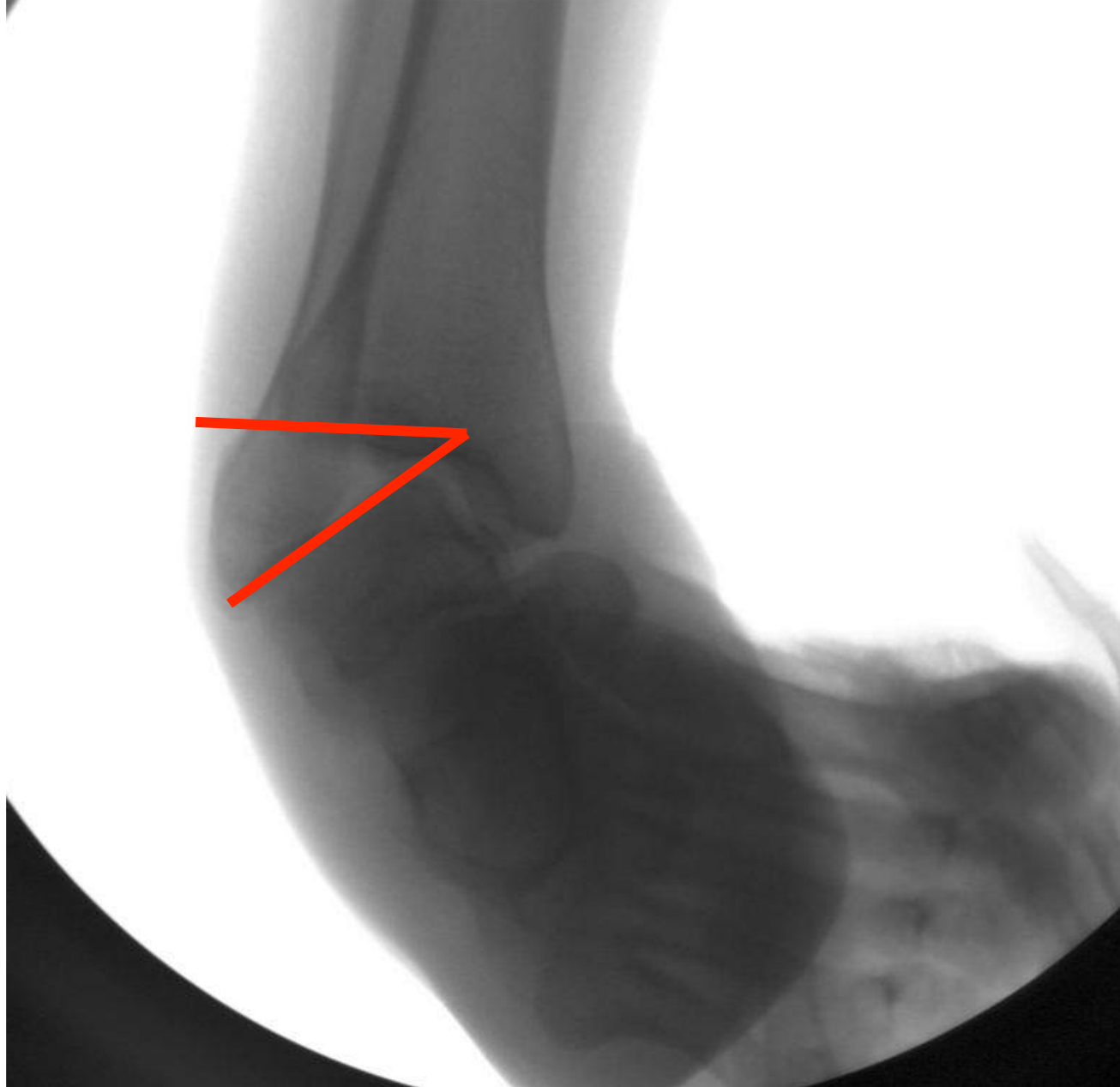Zorgvuldig evaluatie

Uitsluiten DD

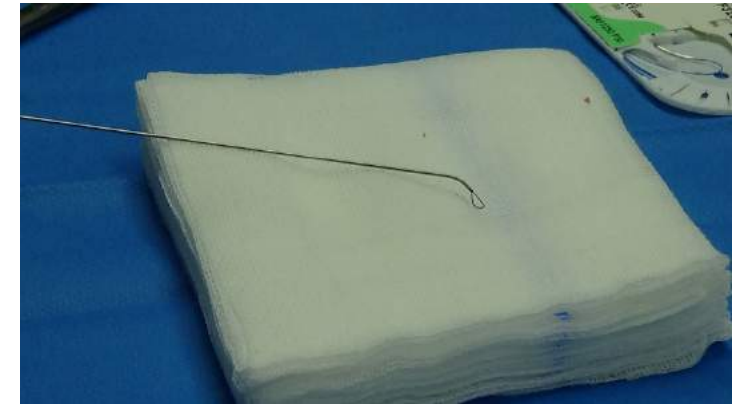
Stress rx

Bot scan beenderig vs week delen

Artro CT, evt MRI



Technieken



Suture passer

DOEL :

1. Herstel en aanspannen van de ligamenten
2. versterken van verzwakte weefsels indien herstel van ligament niet echt stevig met bv pees plastie
3. Herstel van subtalair stabiliteit
4. Mobiliteit bewaren van enkel en subtalair gewricht
5. Vermijden van artrose op termijn door chronische instabiliteit

CAVE:

1. Gebruik peronei bij dansers
2. Beperken van subtalair ROM met meer dan 50%

Technieken

ANATOMISCH PROCEDURE

Brostrom (SEMI ACUUT)

TENODESE PROCEDURE

Watson-Jones

Evans

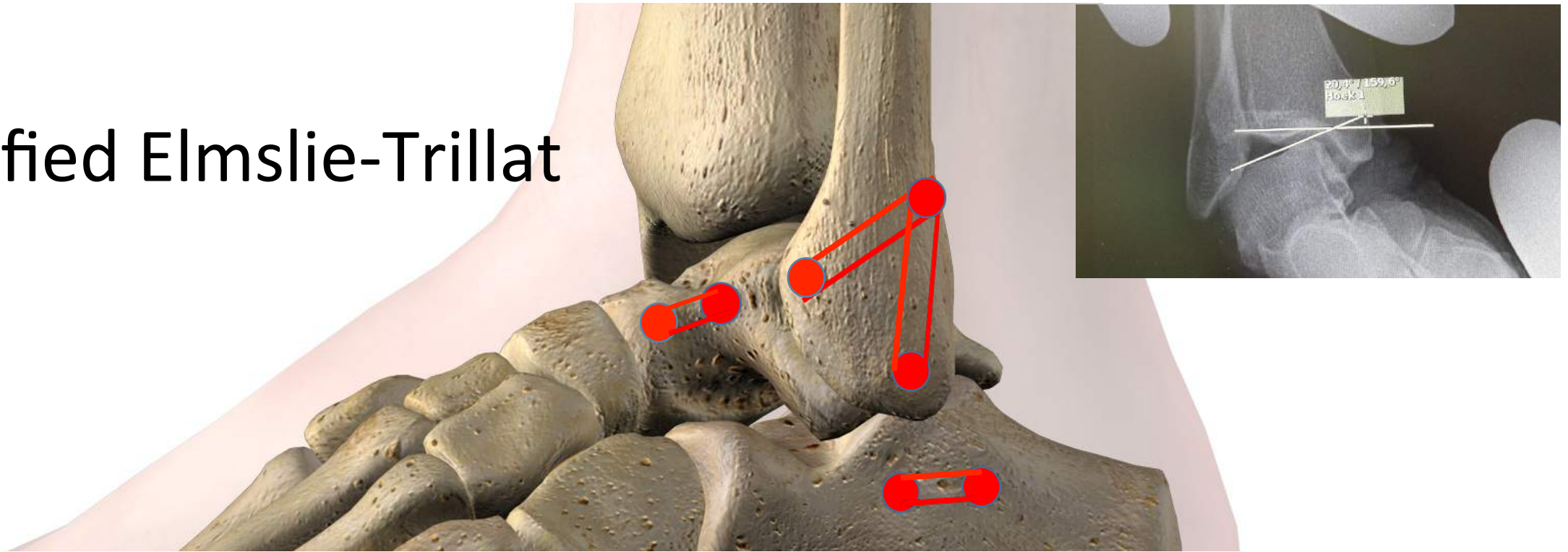
Larsen

Chrisman-Snook

Modified Elmslie

MULTIPEL AANBOD AAN TECHNIEKEN : Bijna allemaal goed resultaat volgens literatuur (globaal 80%)

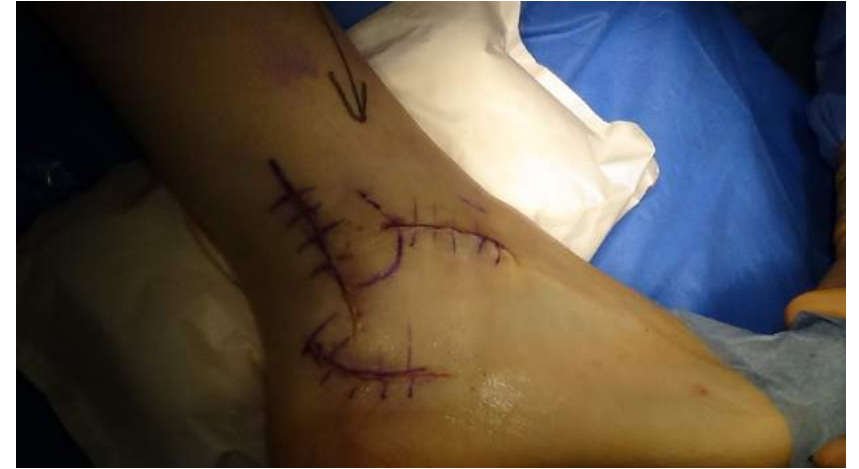Modified Elmslie-Trillat



DONOR PEES: Geen attenuatie van de peroneus musculatuur



Post Operatief Beleid



Gips Immobilisatie 3 weken anti-equinus
Brace, revalidatie, proprioceptie, mobilisatie,
peroneus training.
Sporthervatting (2-)3 maanden
Sport hervatting met brace of tape 6 maanden

ORTHO.GENT

ORTHOPEDIE & TRAUMATOLOGIE



azsint-lucas