

ORTHO.GENT

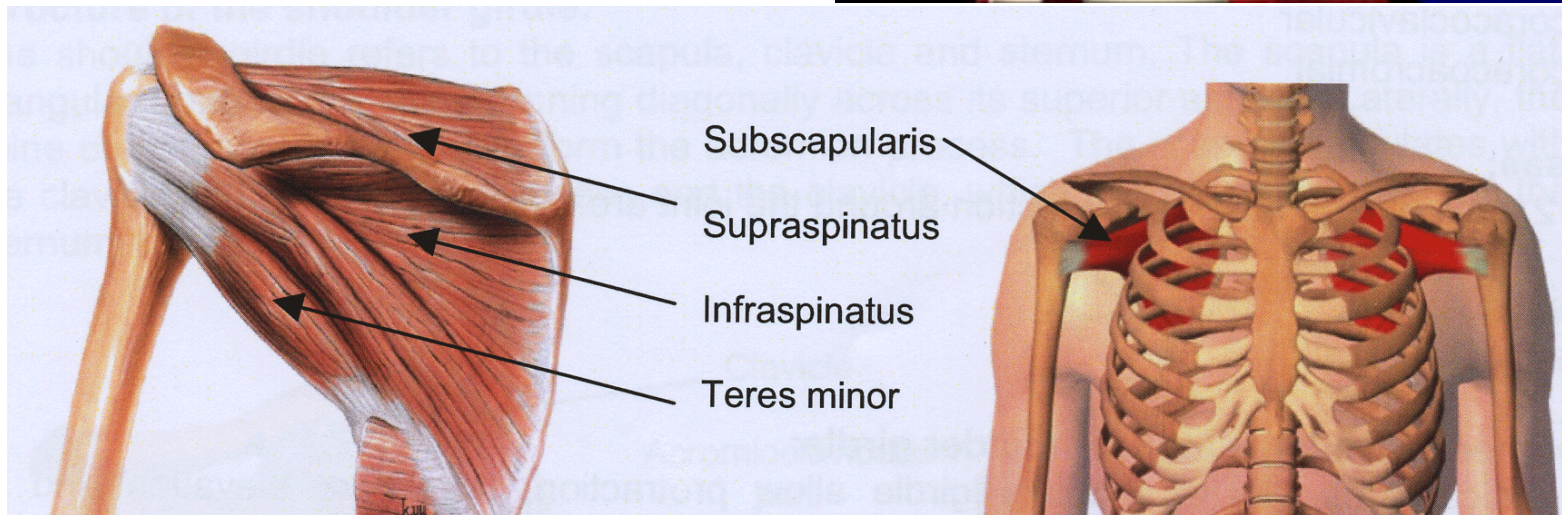
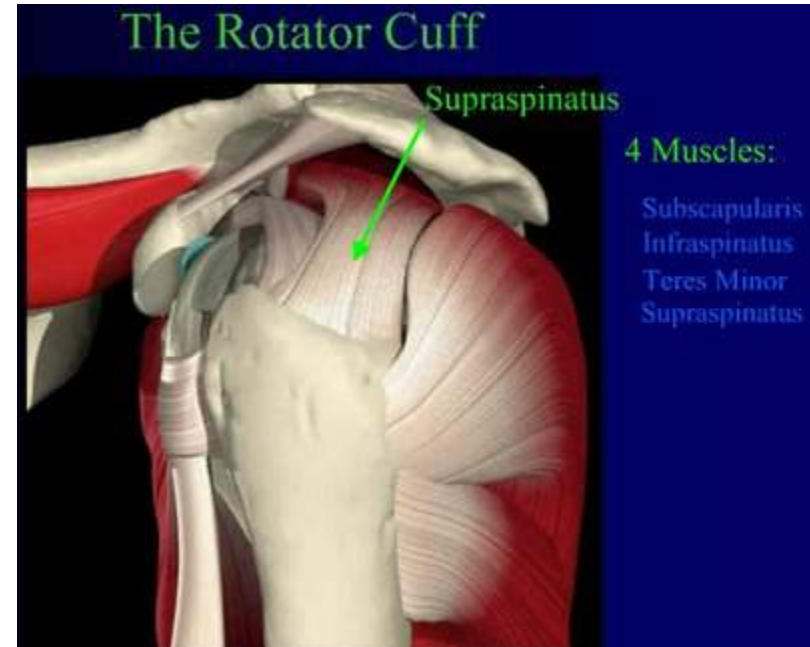
ORTHOPEDIE & TRAUMATOLOGIE

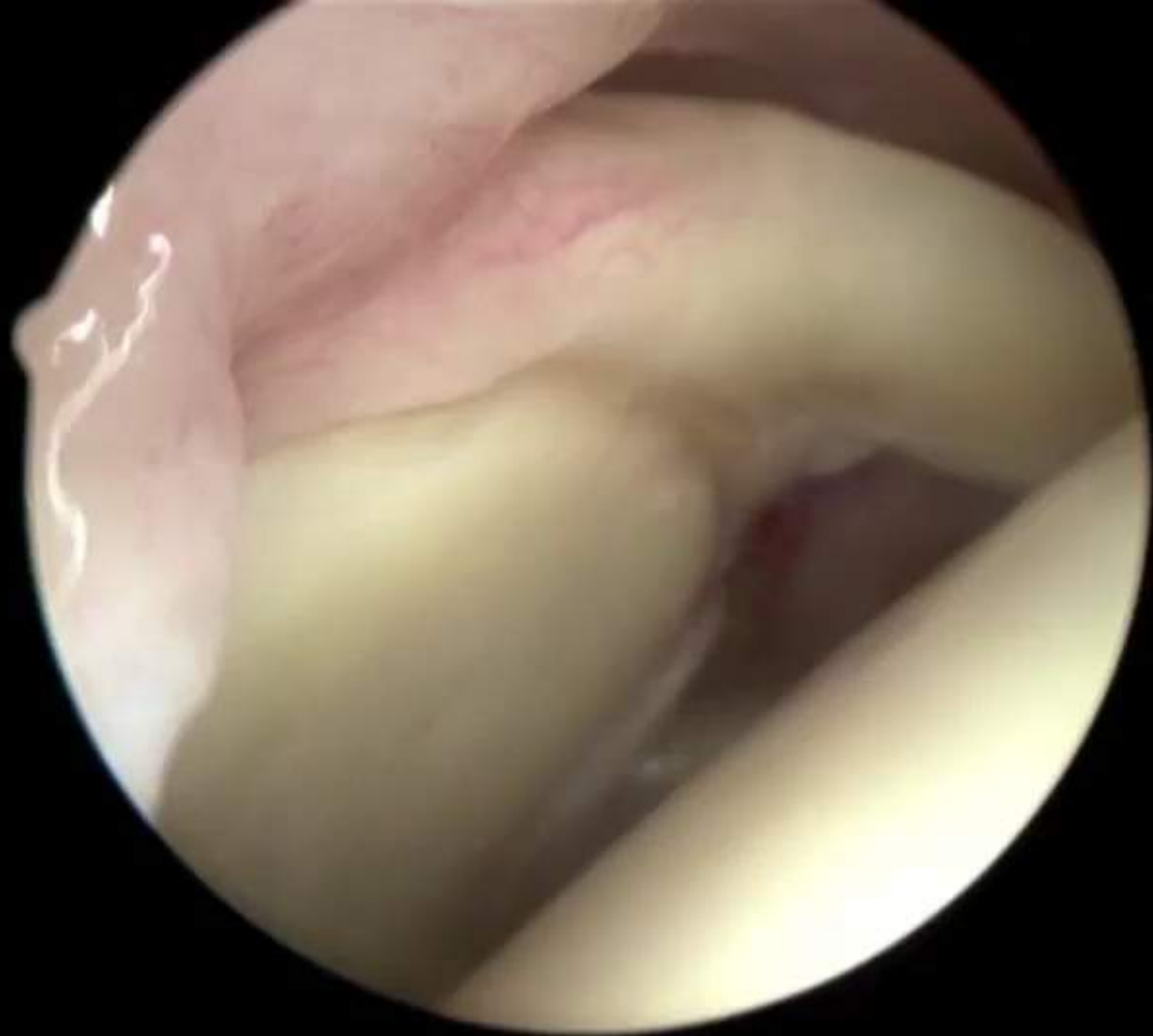Aanpak en behandeling van Rotator Cuff Letsels

Dr. Hans Van der Bracht, MD, PhD

Anatomie

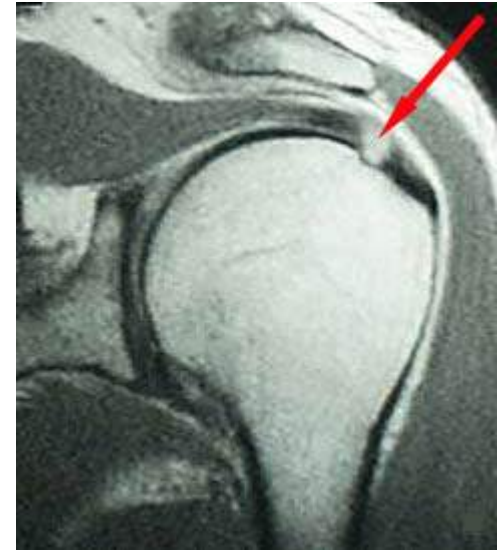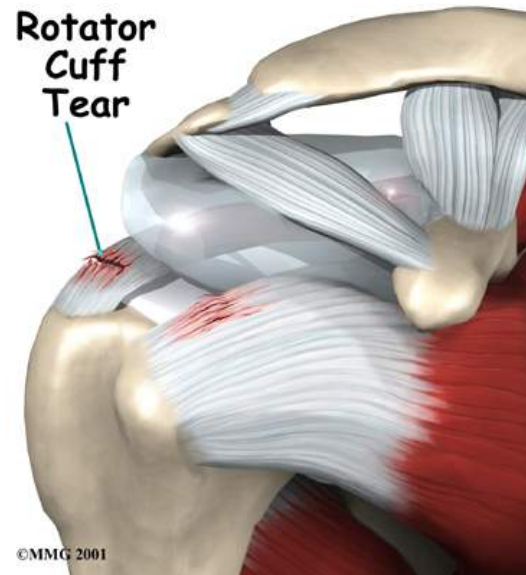
- Rotator cuff
 - 4 pezen – spieren
 - Verbinden schouderkop met schouderblad
 - Bewegingen van de schouder





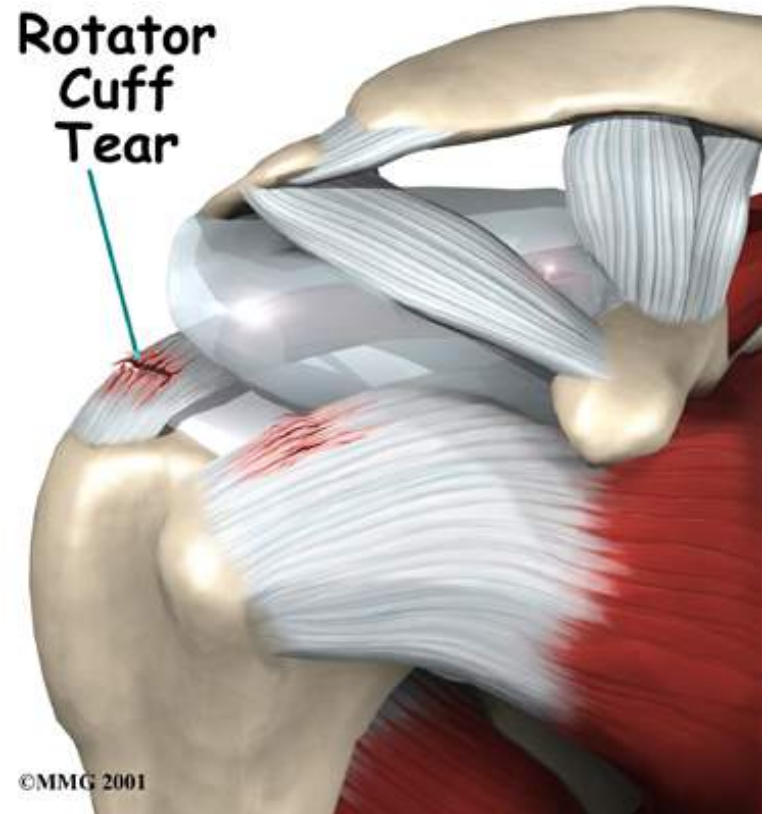
Scheur van de RC

- Rotator cuff scheur
 - >40 jaar
 - Frequent
 - voornamelijk:
 - Supraspinatus
 - Infraspinatus
 - Subscapularis



Classificatie Rotator cuff scheuren

- Welke spier
- Volledig / onvolledig
- Retractie



Volledige / Partiële scheur

- Volledig (dikte)
- Partieel
 - Articulair
 - Bursaal

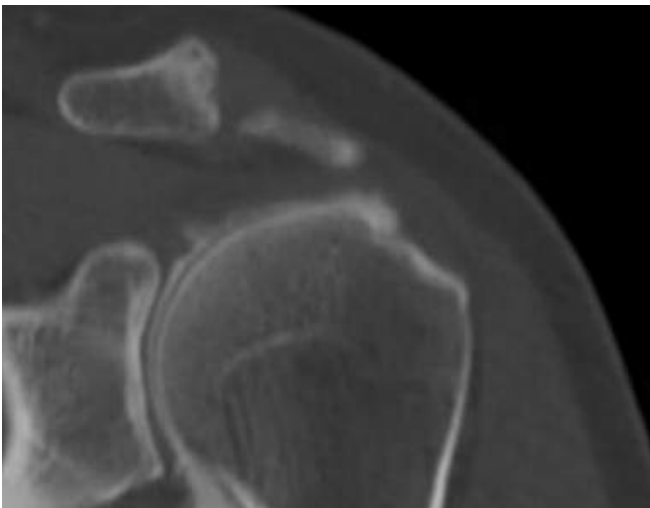
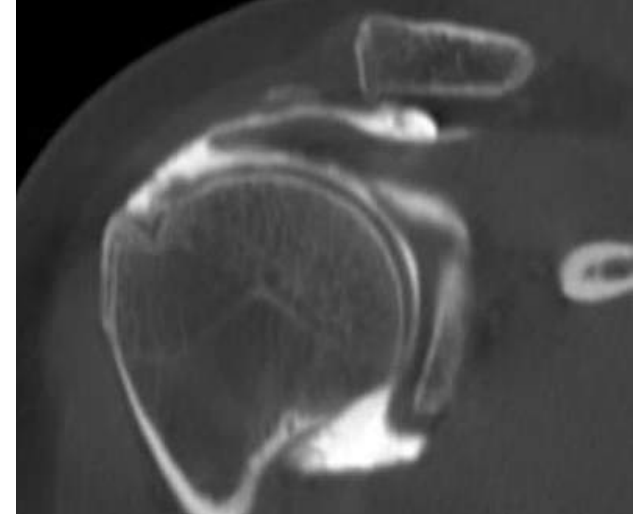


Table 1. Classification of partial thickness RTC tears.

A. Classification of RTC tears (Ellman).¹⁹
Location of partial-thickness tears

A	Articular surface
B	Bursal surface
C	Interstitial

B. Classification of RTC tears (Ellman).¹⁹
Grading of partial-thickness tears

Grade	Depth
I	<3 mm
II	3-6 mm
III	>6 mm

Behandeling

- Type scheur
 - Spier
 - Volledig/onvolledig
 - retractie
- Klachten
 - Pijn
 - Functio laesa
- Patiënt factoren
 - Leeftijd
 - Sport en vrije tijd

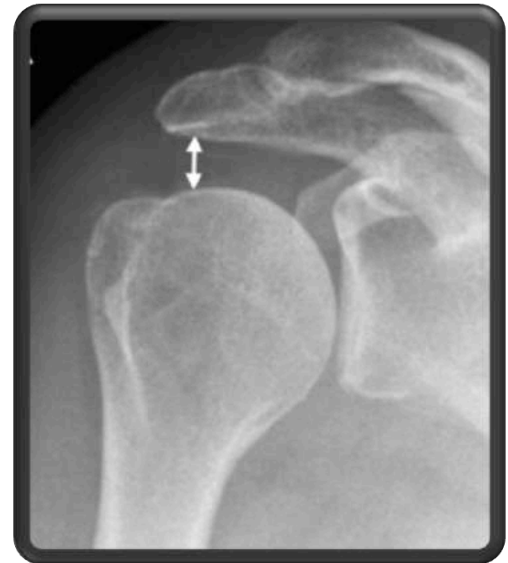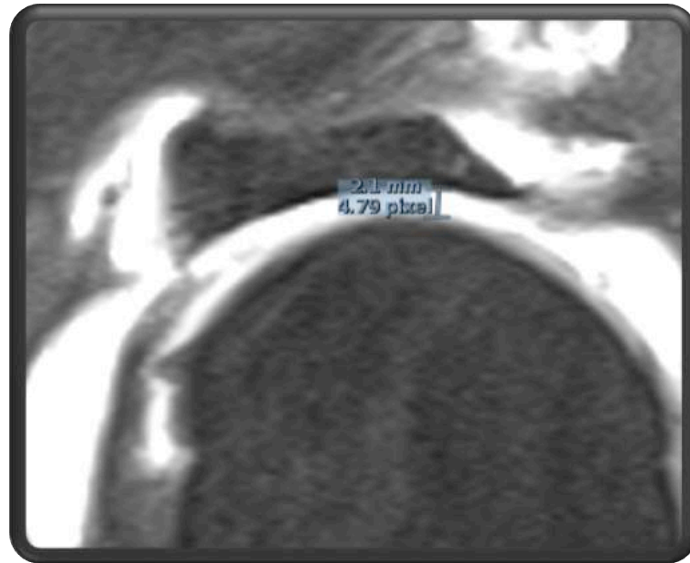


Behandeling

- Conservatief
 - Kiné
 - Corticoid injectie
 - Heelkundig
 - Rotator cuff herstel
 - Andere opties
- Gecompenseerde schouder
 - Kleine scheurtjes
 - Oudere patiënten
 - “Hechtbaar” of niet?

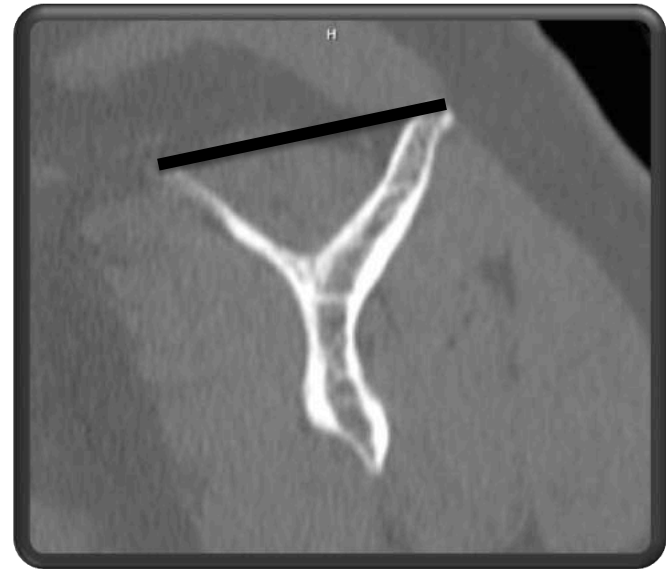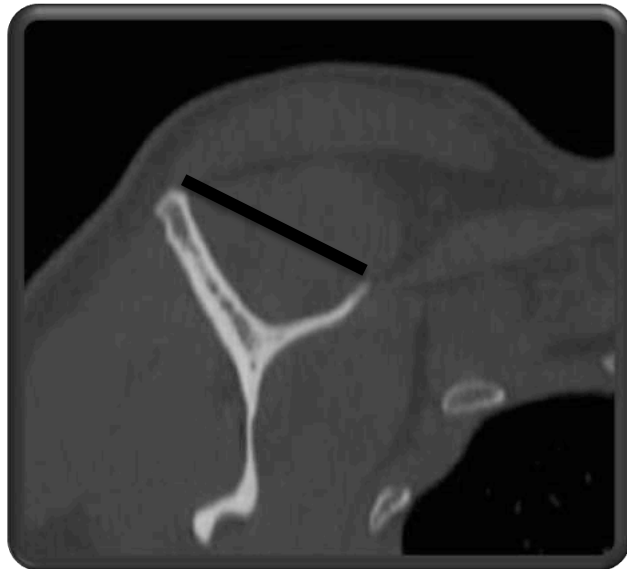
Hechtbaar of NIET ???

- AH afstand (6mm)



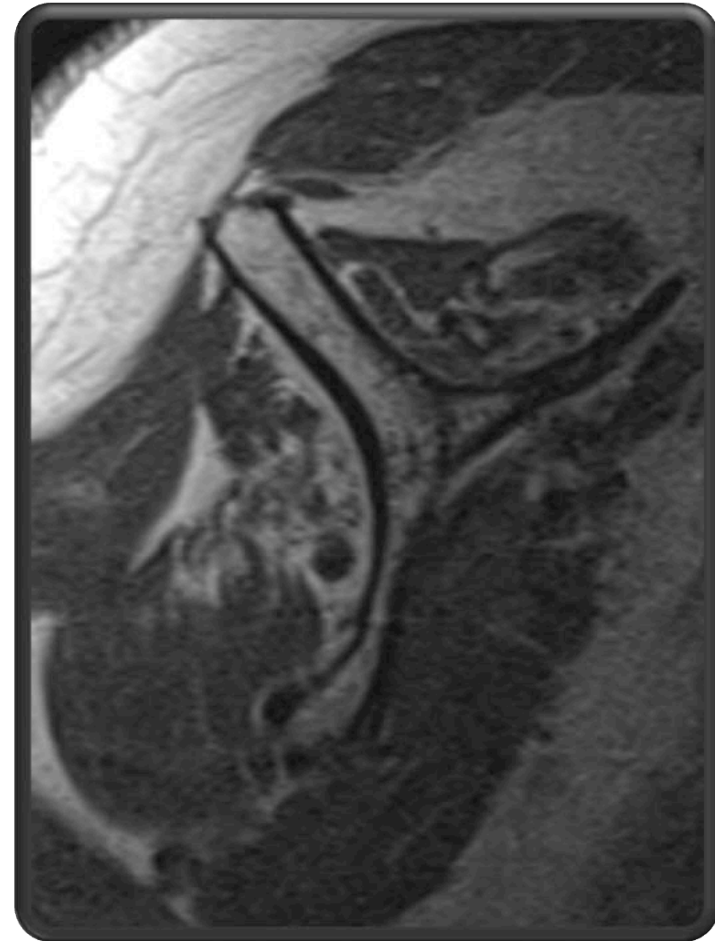
Hechtbaar of NIET ???

- AH afstand (6mm)
- Atrofie (positief tangent sign)



Hechtbaar of NIET ???

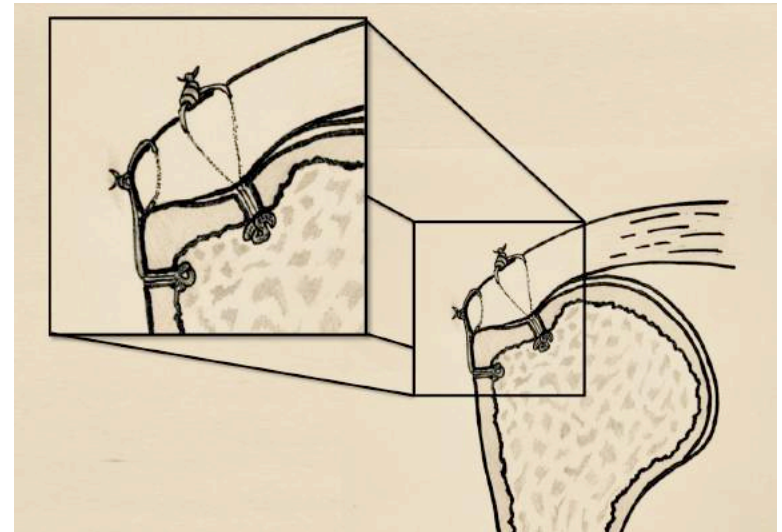
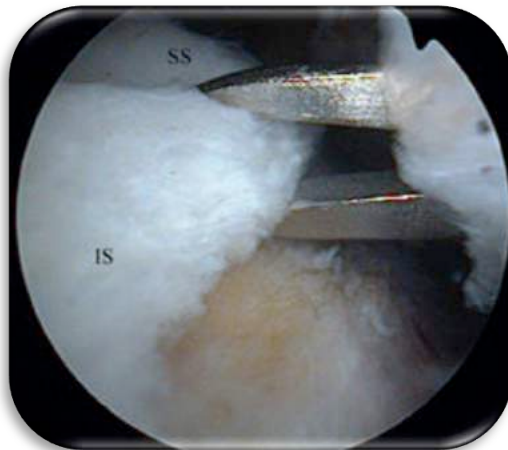
- AH afstand (6mm)
- Atrofie
- Vettige infiltratie (> gr 2)



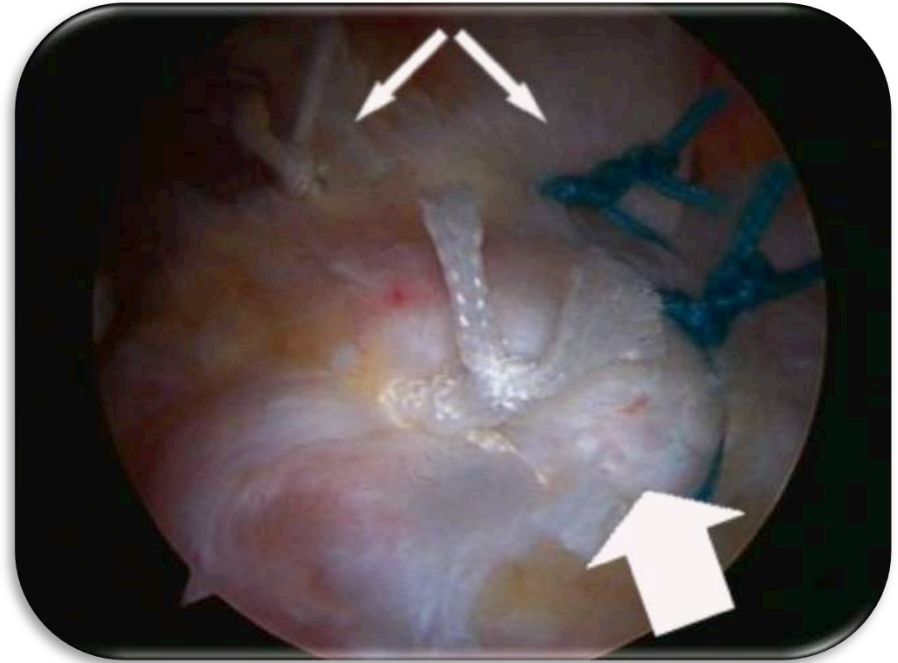
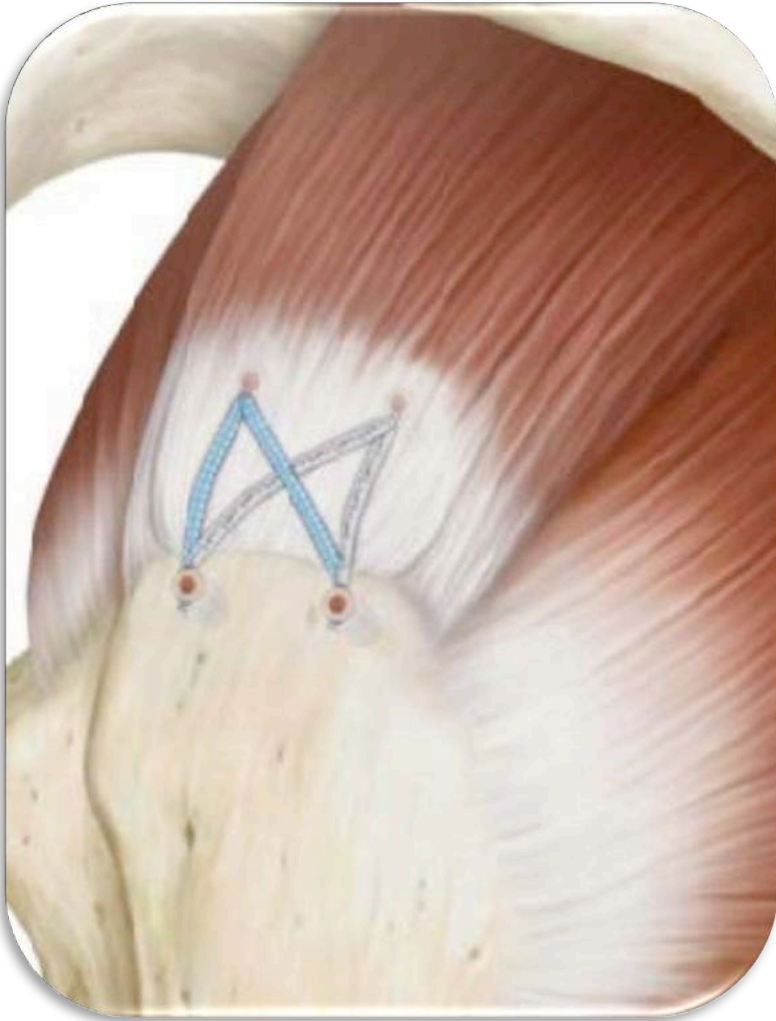
Rotator cuff herstel

Pijnlijke partiële of volledige scheur met < 50% atrofie of vette infiltratie.

– Peesherstel

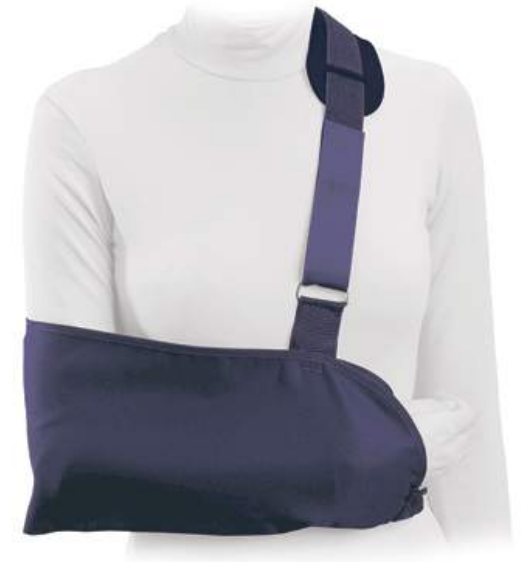

Rotator cuff herstel



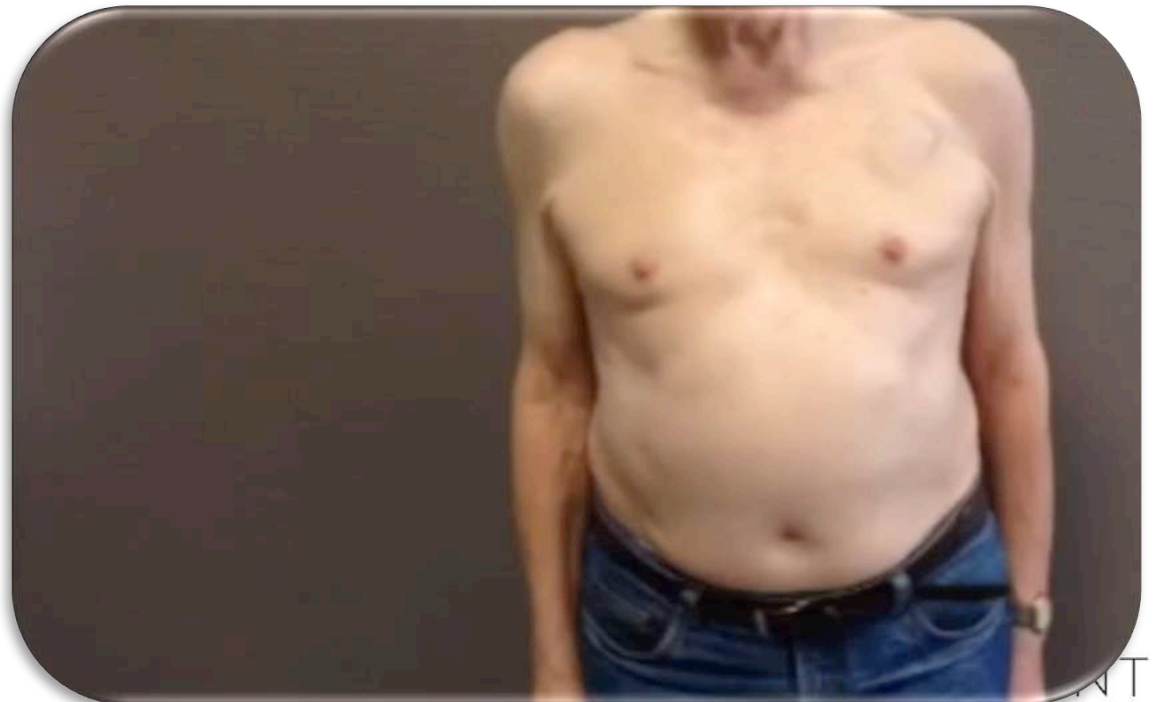Na de operatie

- 3 tot 6 weken draagdoek
- Na 2 weken start kiné
- 4 -6 tal maanden revalidatie
- Nadien pijnvrij, volledige beweeglijkheid en gelijke kracht ivm de andere schouder.

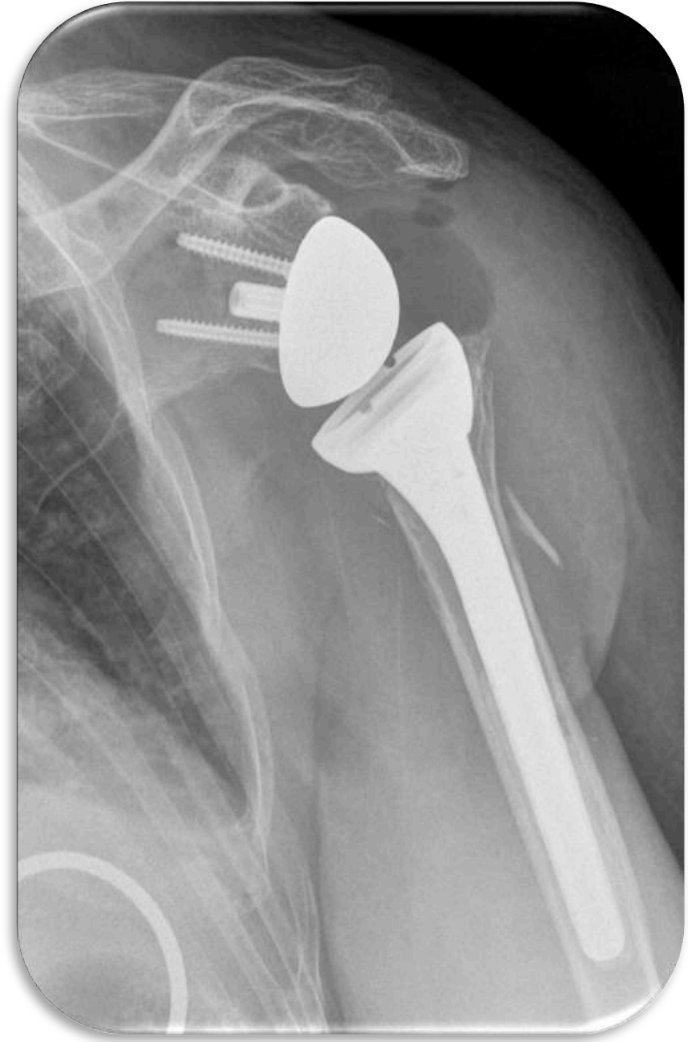
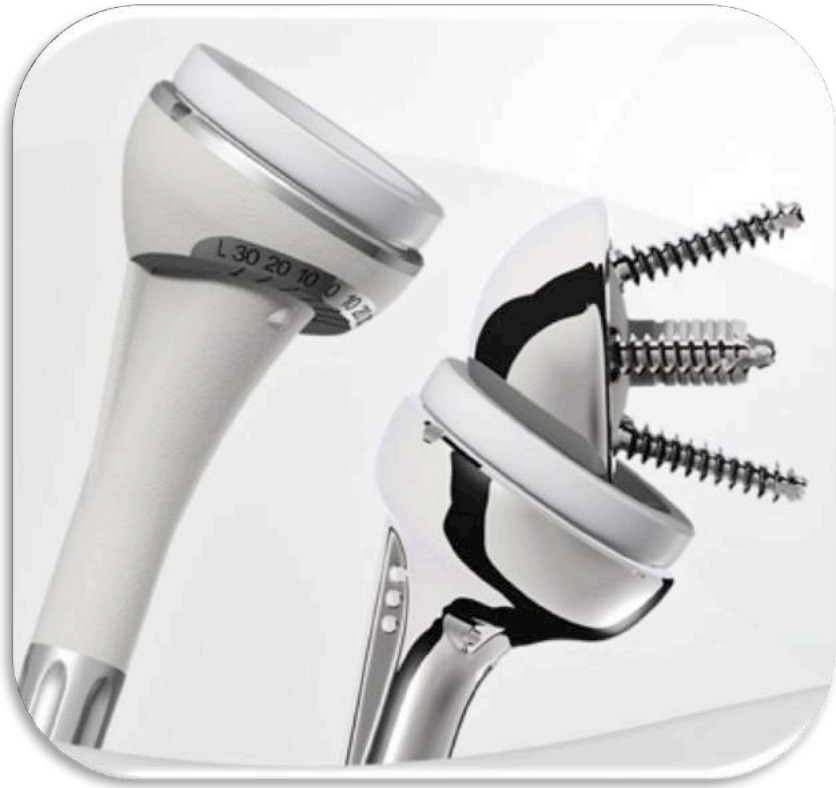

Omgekeerde schouderprothese

- Supraspinatus pees scheur
- Atrofie / vettige infiltratie > 50%
- AH afstand < 6mm
- Pijn / FL
- (>65 jaar)



Omgekeerde schouderprothese

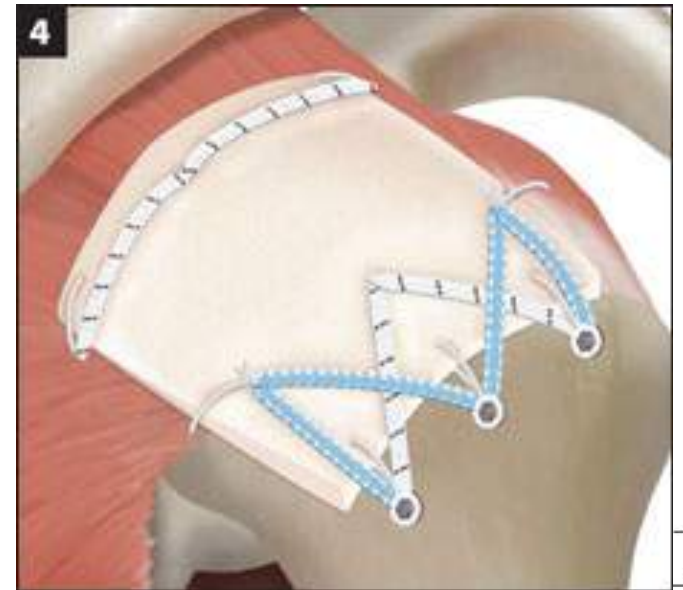


Postoperatief verloop

- Draagdoek enkel voor comfort
- Onmiddellijke actieve mobilisatie toegelaten
- Pijn weg na enkele dagen
- Hoge patiënt tevredenheid

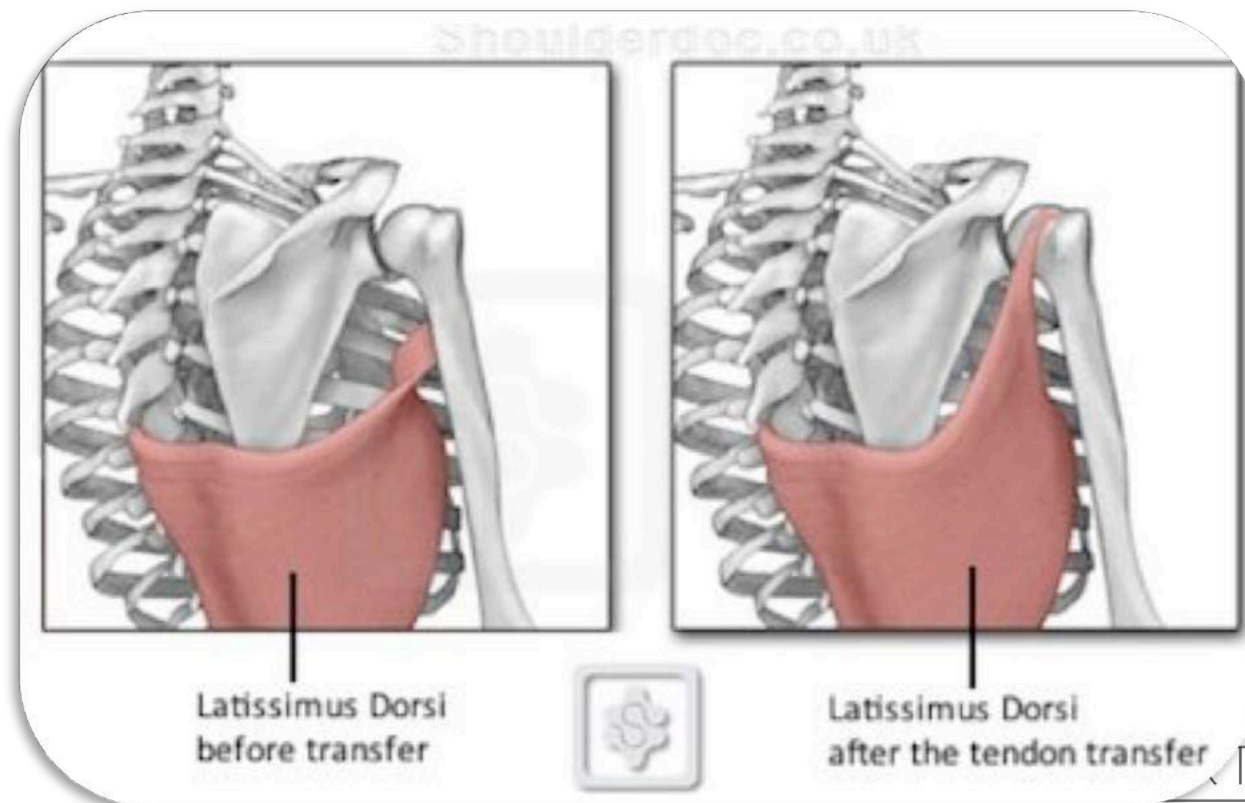
“Onhechtbare” scheur

- Debridement
- Incomplete repair
- Biceps tenotomy
- **Muscle transfer**
- Bridging (graft)
- Balloon
- Superior capsular reconstruction (graft)



“Onhechtbare” scheur: Spiertransfer

Pijnlijke volledige scheur met > 50% atrofie of vette infiltratie bij patiënten onder de 50 jaar.



Partiële scheur

Volledige scheur

Conservatieve
behandeling

Herstelbaar:
• > 6mm
• Atrofie < gr 3

Niet herstelbaar:
• < 6mm
• Atrofie > gr 2

@ herstel

Conservatieve
behandeling

<50j?

>50j?

Spiertransfer

Omgekeerde
schouderprothese

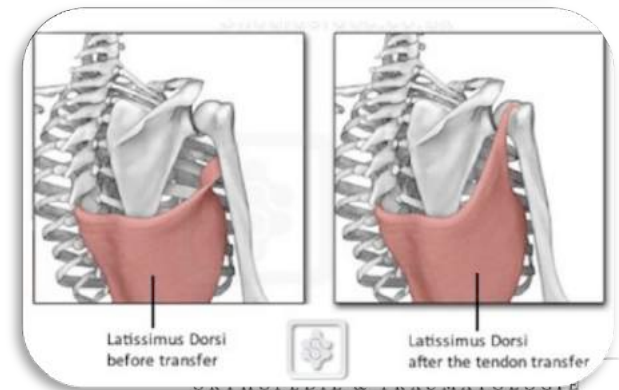
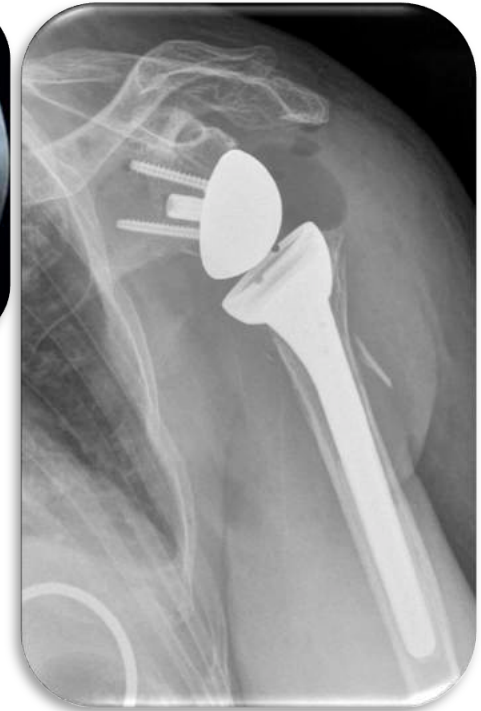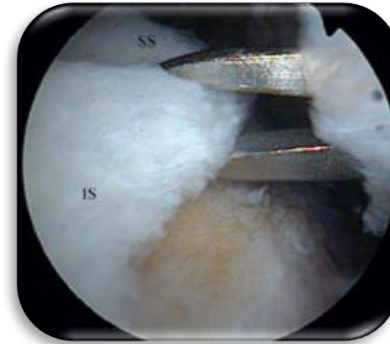
Behandeling

1. Conservatief

2. Rotator cuff herstel


3. Omgekeerde schouderprothese

4. Spiertransfer



ORTHO.GENT

ORTHOPEDIE & TRAUMATOLOGIE



azsint-lucas