

ORTHO.GENT

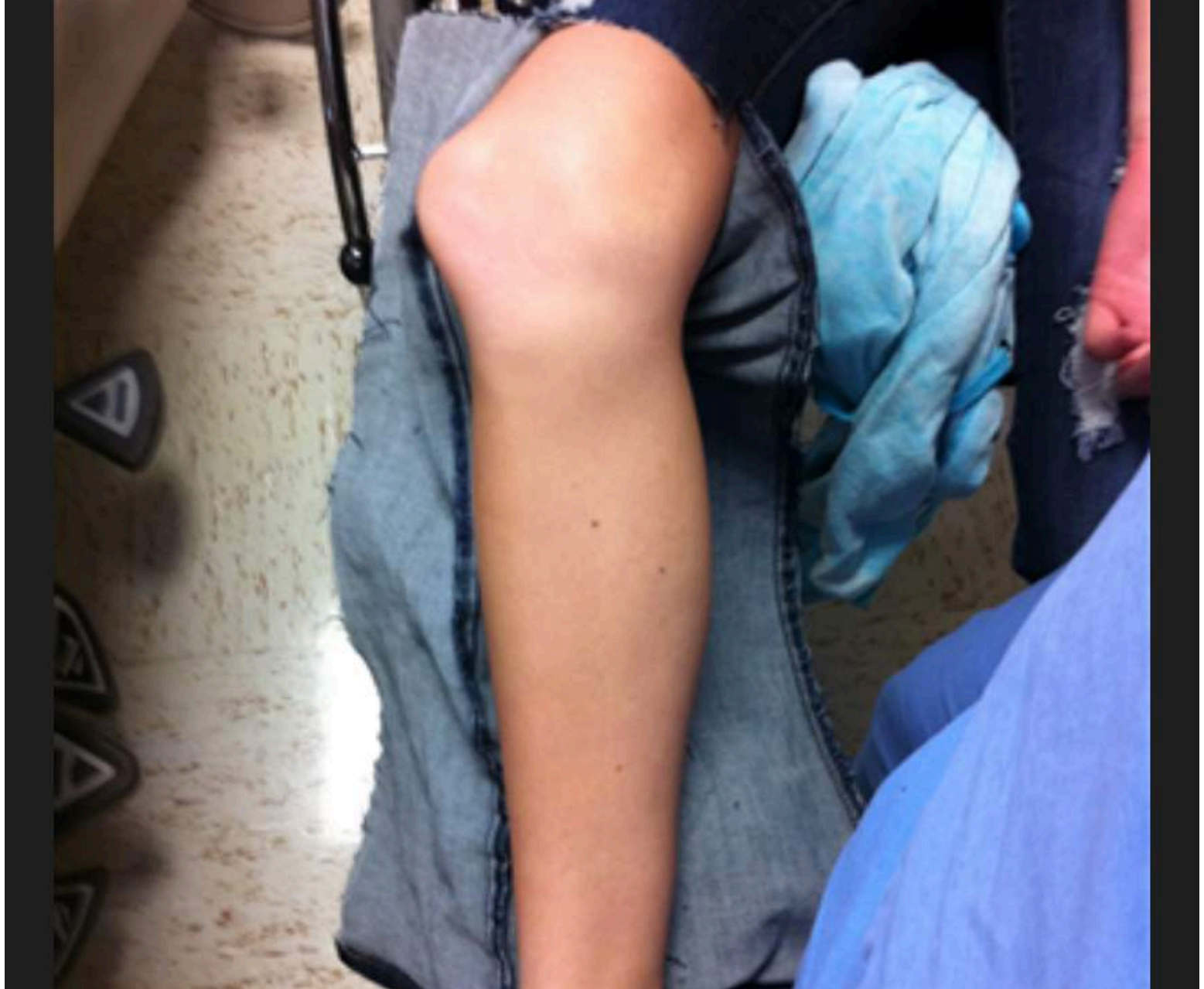ORTHOPEDIE & TRAUMATOLOGIE

Patello-femorale luxatie en instabiliteit



- Komt meestal het eerst voor bij jonge mensen en heeft vaak als oorzaak een onderliggend anatomische afwijking zoals
 - - dysplasie van de trochlea femoralis
 - - verhoogde Q-angle

- Komt vaak voor tijdens sportactiviteiten zonder direct contact , agv een torsie met de knie in extensie tot ongeveer 30° flexie en de voet gefixeerd op de grond in exorotatie.
- Zelden door direct contact

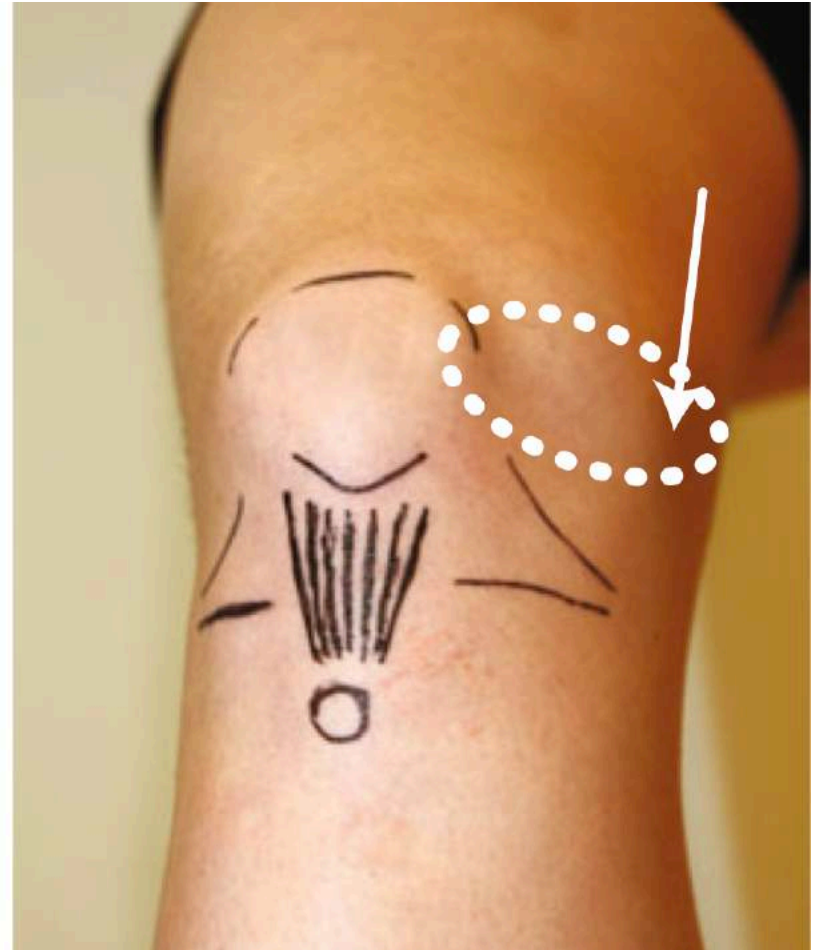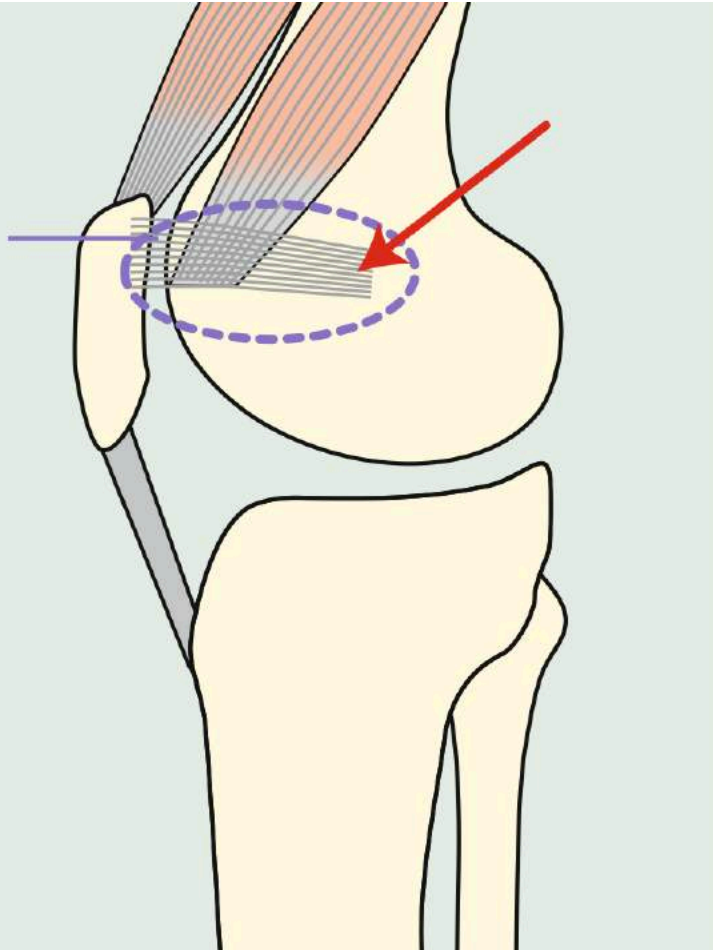


ORTHO.GENT

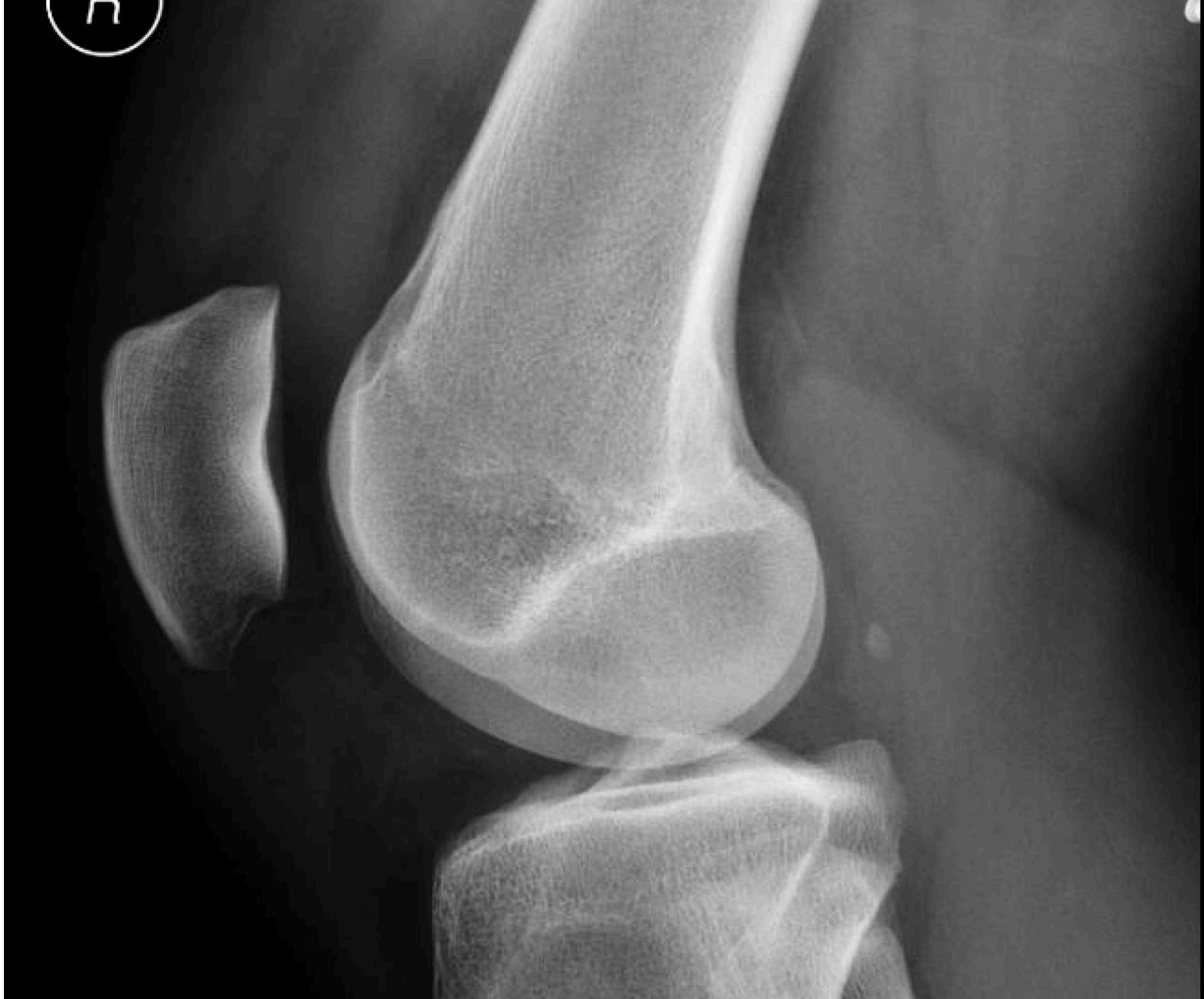ORTHOPEDIE & TRAUMATOLOGIE

- Komen vaak op spoed in reeds gereduceerde toestand.
- - haemarthrose
- - pijnlijke palpatie van mediaal gedeelte van patella
- - pijnlijke mobilisatie van patella

lig. patelofemorale mediale

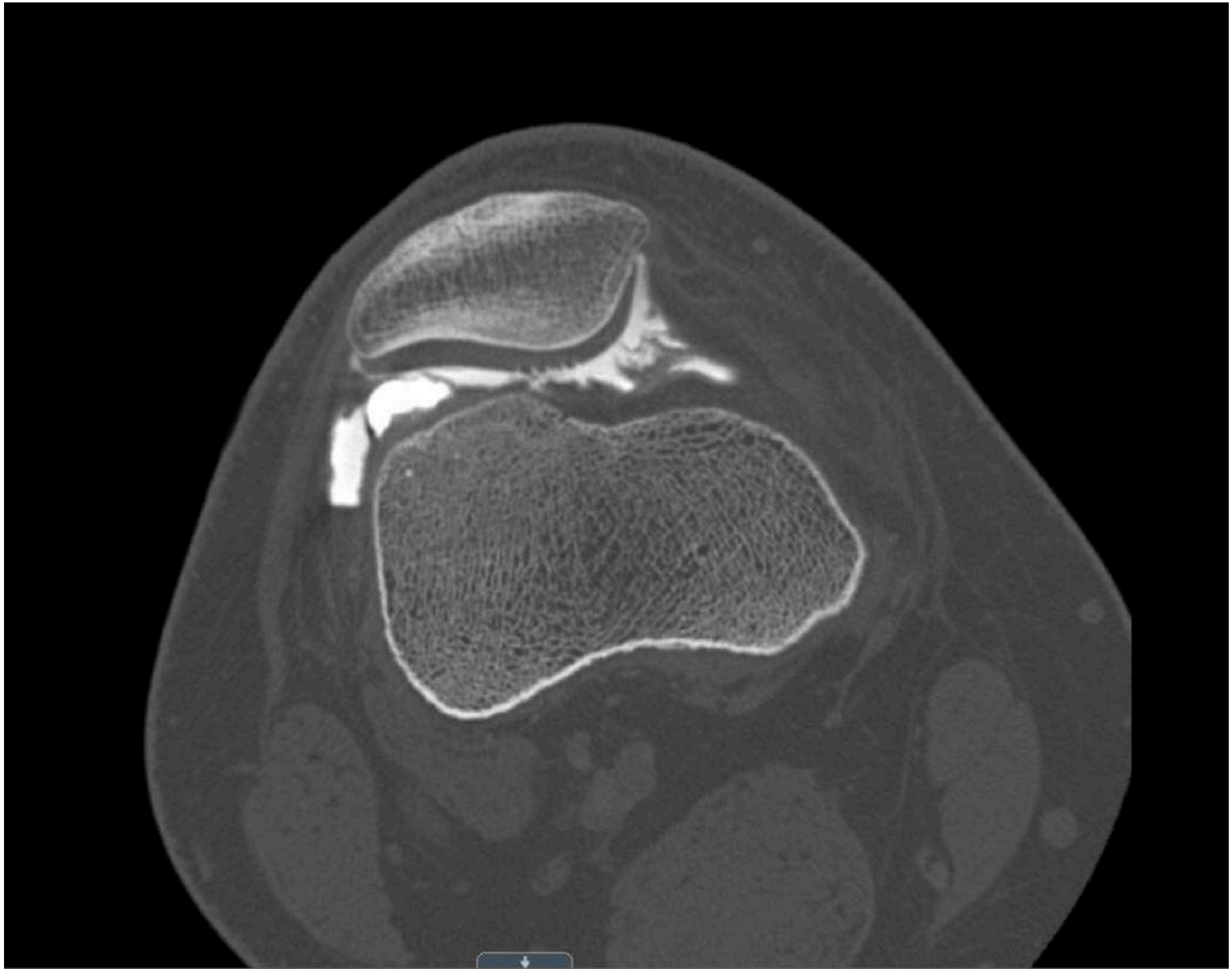

5



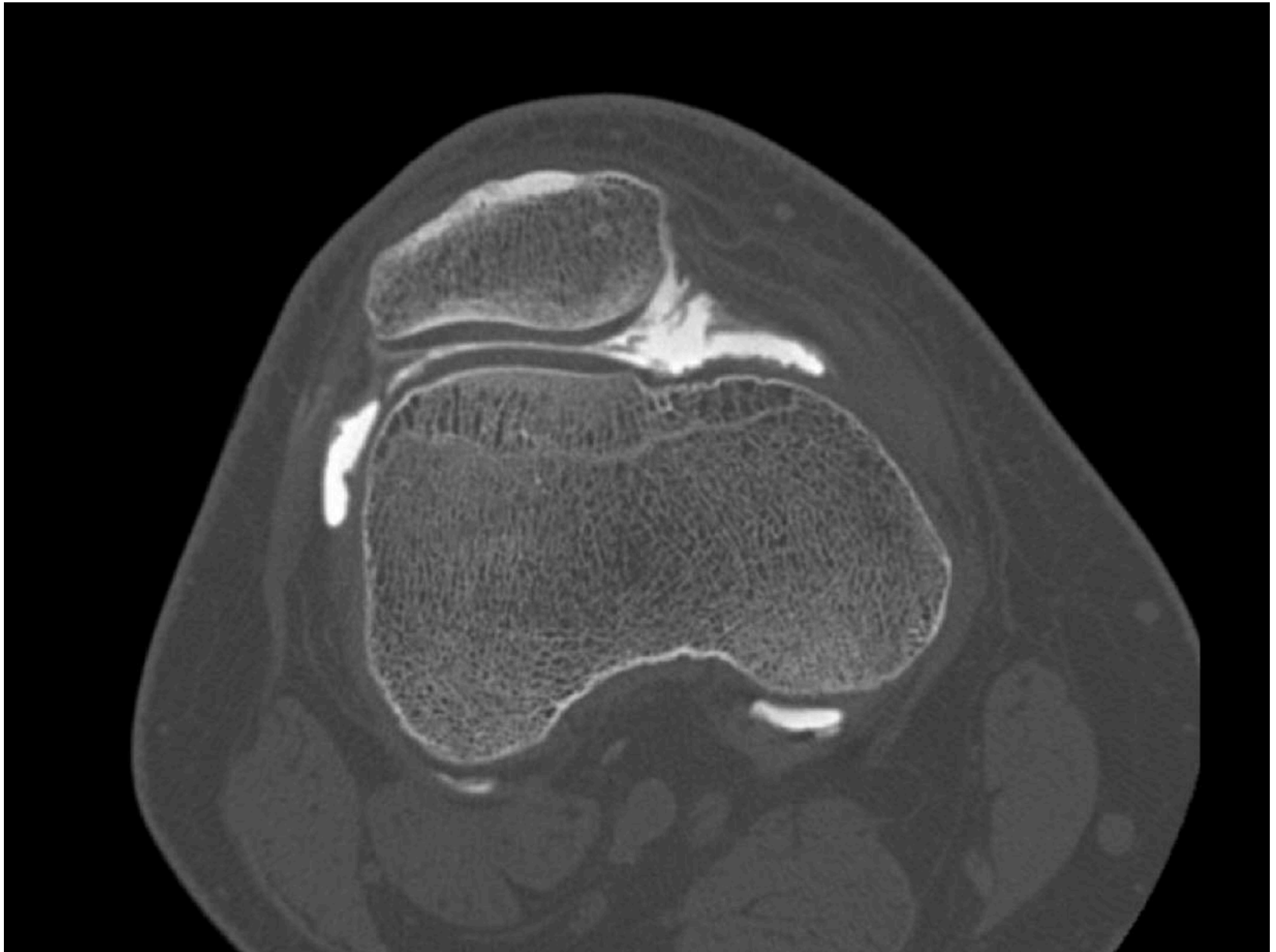
ORTHO.GENT

ORTHOPEDIE & TRAUMATOLOGIE



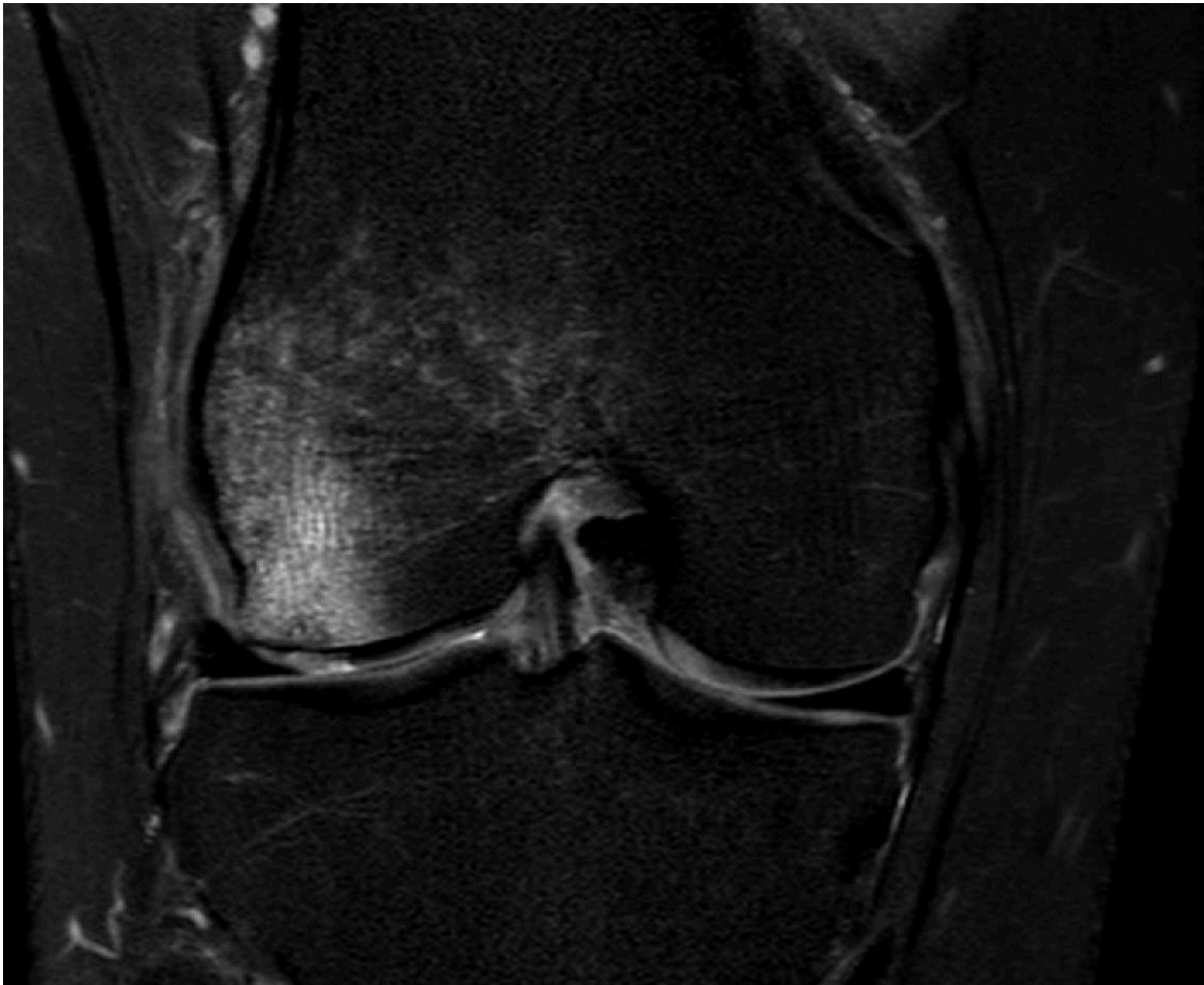
ORTHO.GENT

ORTHOPEDIE & TRAUMATOLOGIE



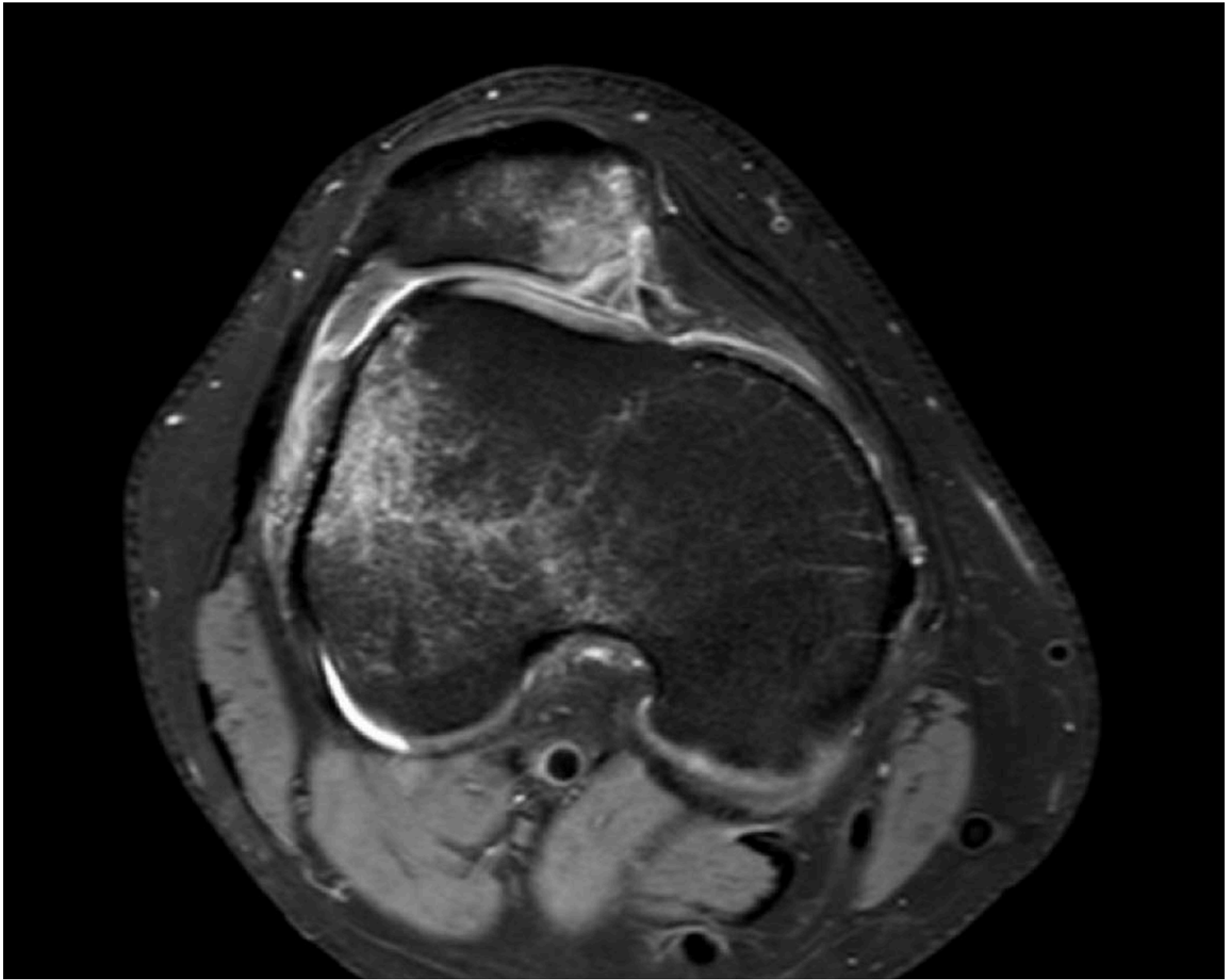
ORTHO.GENT

ORTHOPEDIE & TRAUMATOLOGIE



ORTHO.GENT

ORTHOPEDIE & TRAUMATOLOGIE



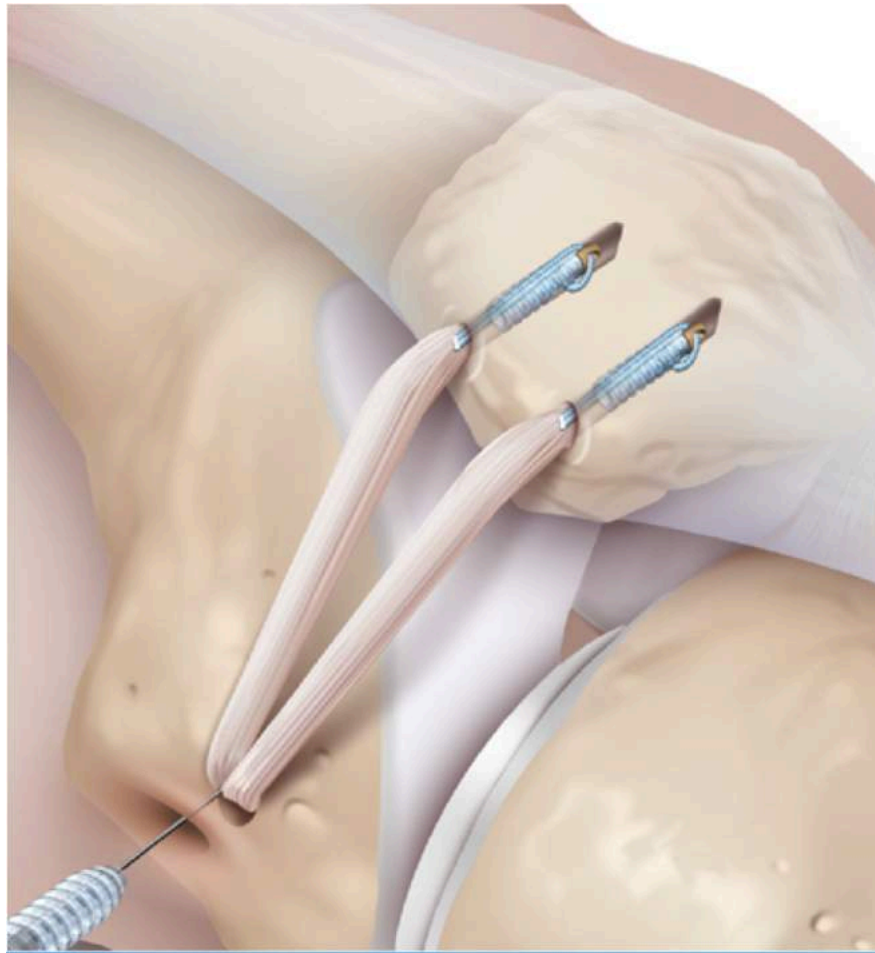
ORTHO.GENT

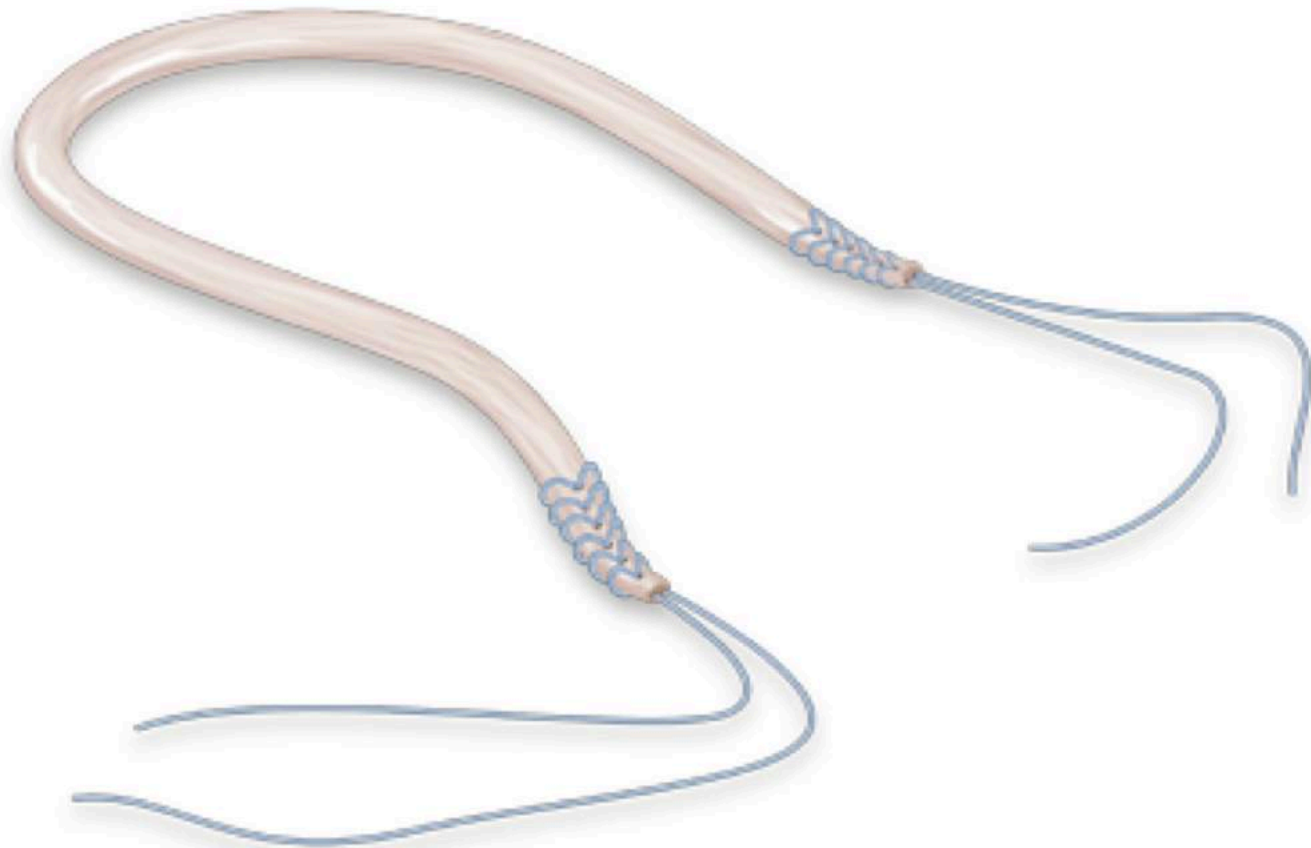
ORTHOPEDIE & TRAUMATOLOGIE

- Acute behandeling
- Bij een eerste luxatie eerder conservatief
 - NSAID
 - korte immobilisatie
 - reëducatie 4-ceps
 - verbad type genutrain

- Bij recidieven heelkundige indicatie waarbij soms de onderliggende anatomische afwijking moet aangepakt worden
 - - medialisatie van de tub. Tibiae
 - - laterale release
 - - trochleoplastie (zeer zelden geïndiceerd)

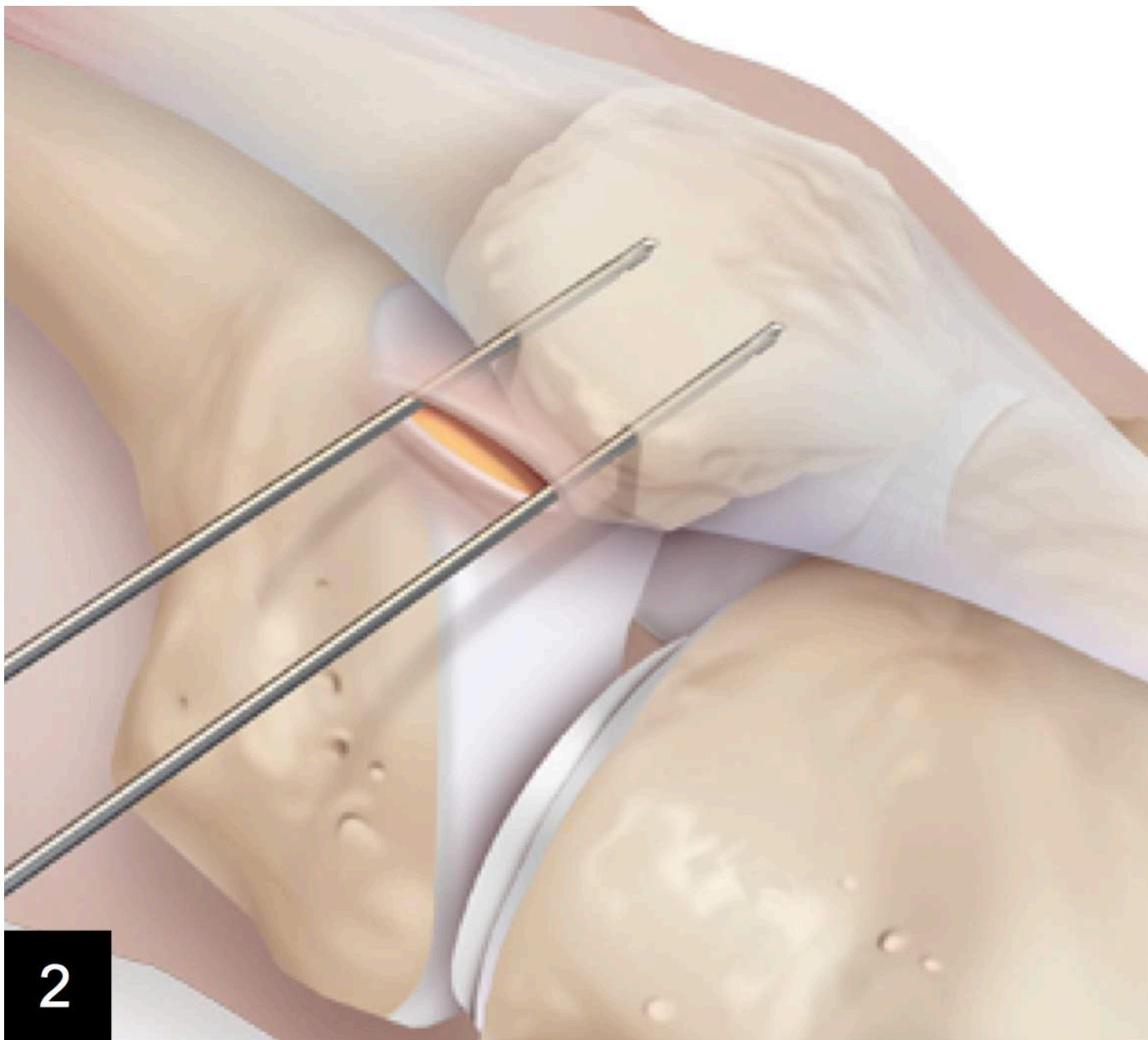
Voorkeur aan een plastie van het mediaal patello-femorale ligament



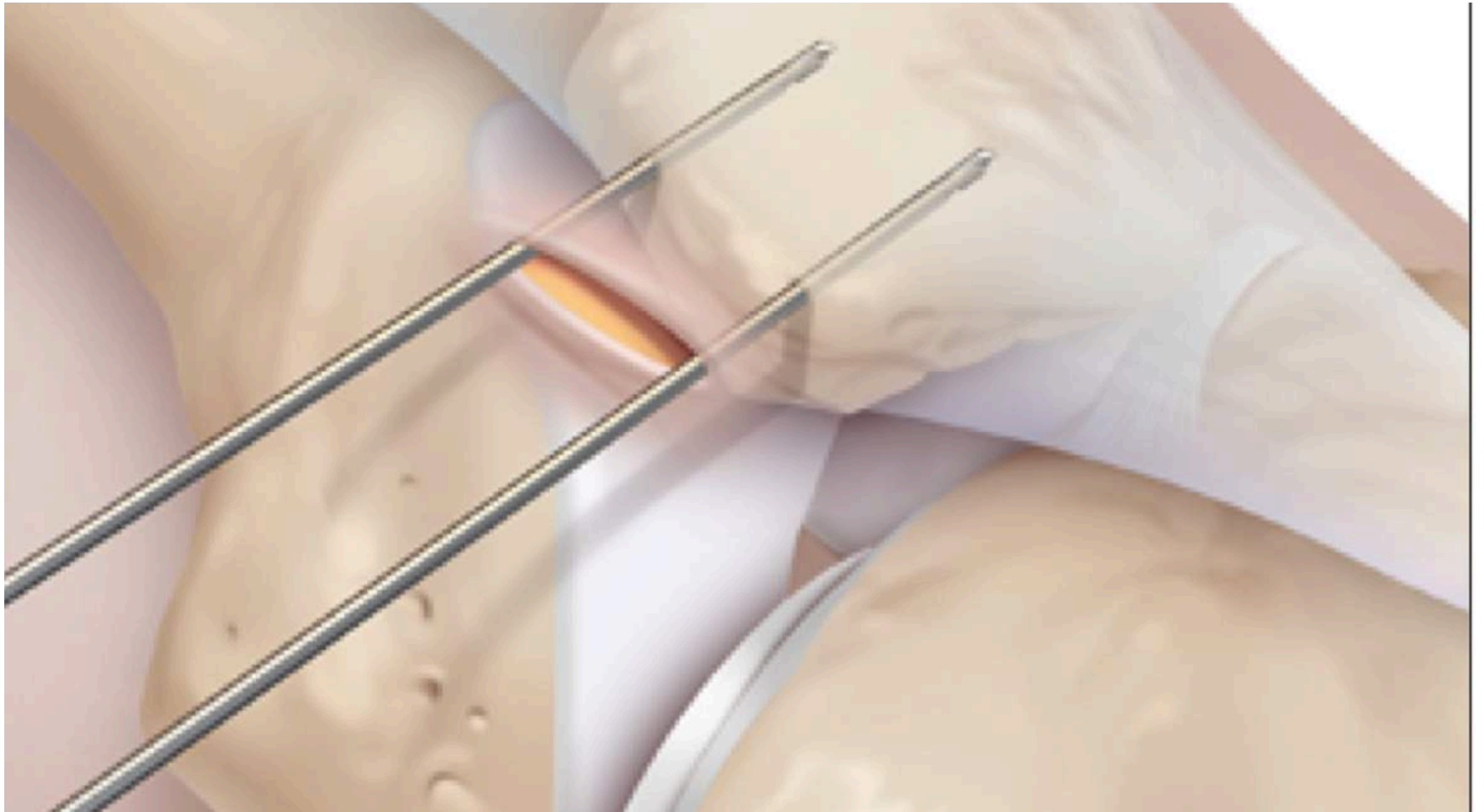


ORTHO.GENT

ORTHOPEDIE & TRAUMATOLOGIE

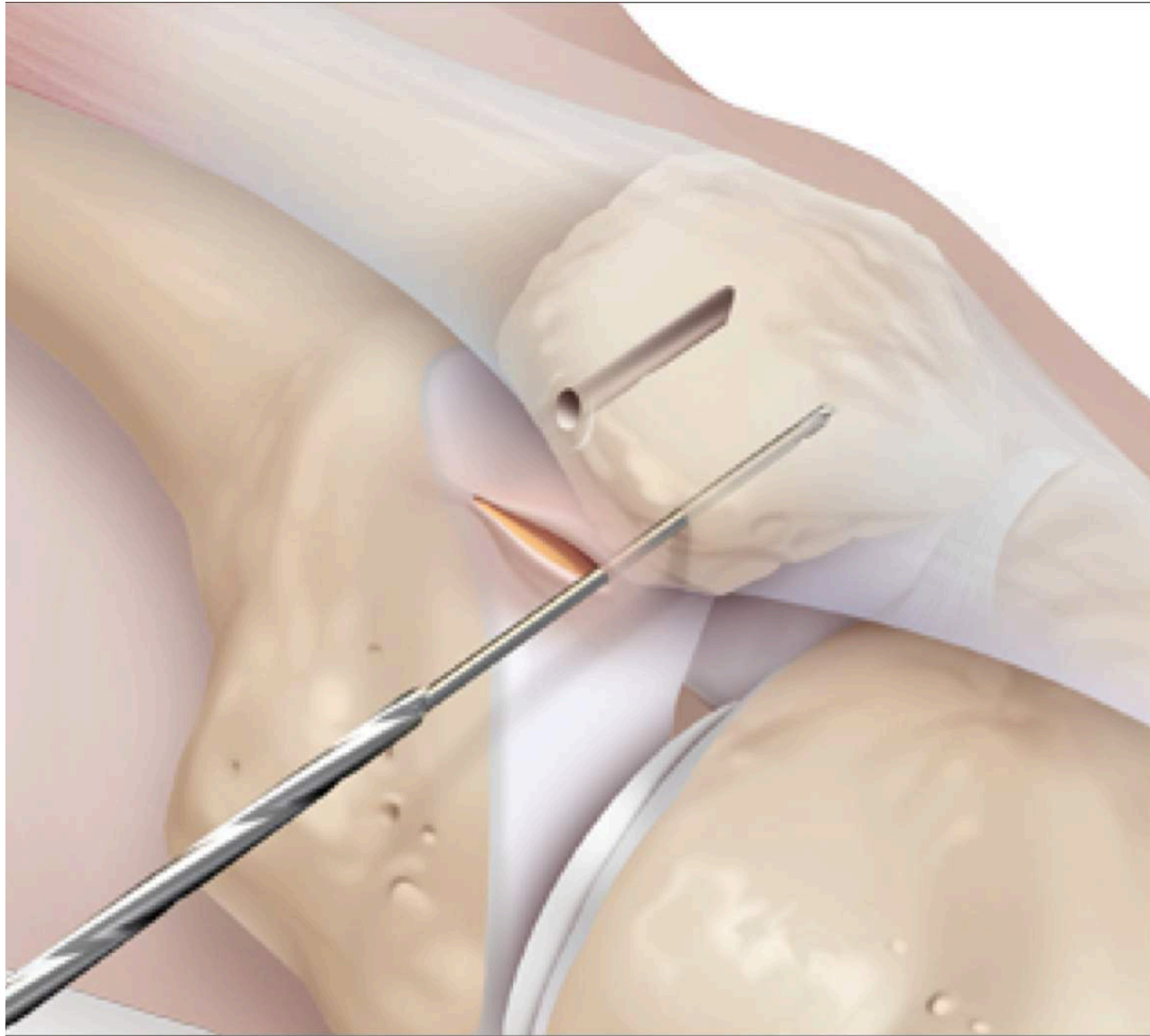


2



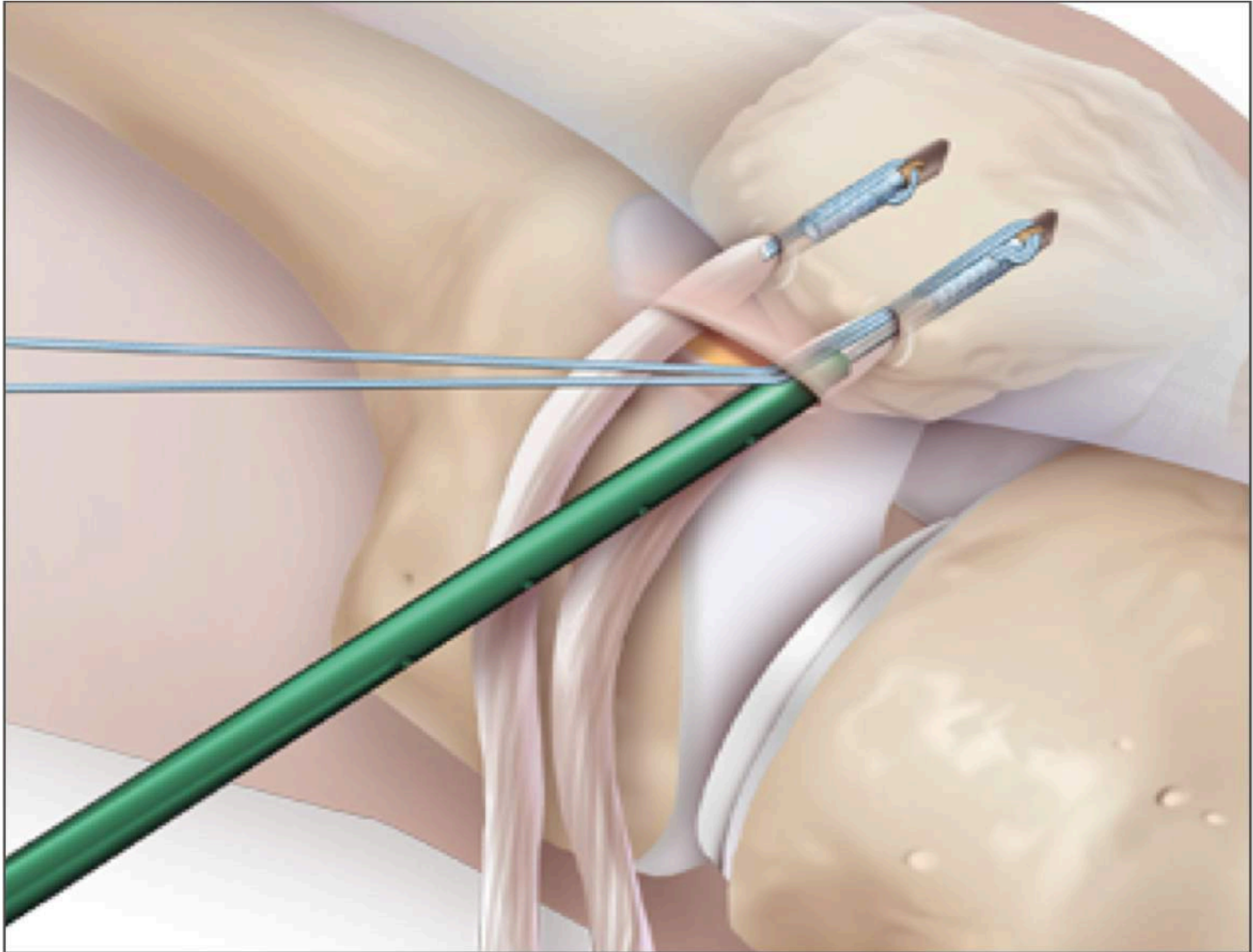
ORTHO.GENT

ORTHOPEDIE & TRAUMATOLOGIE



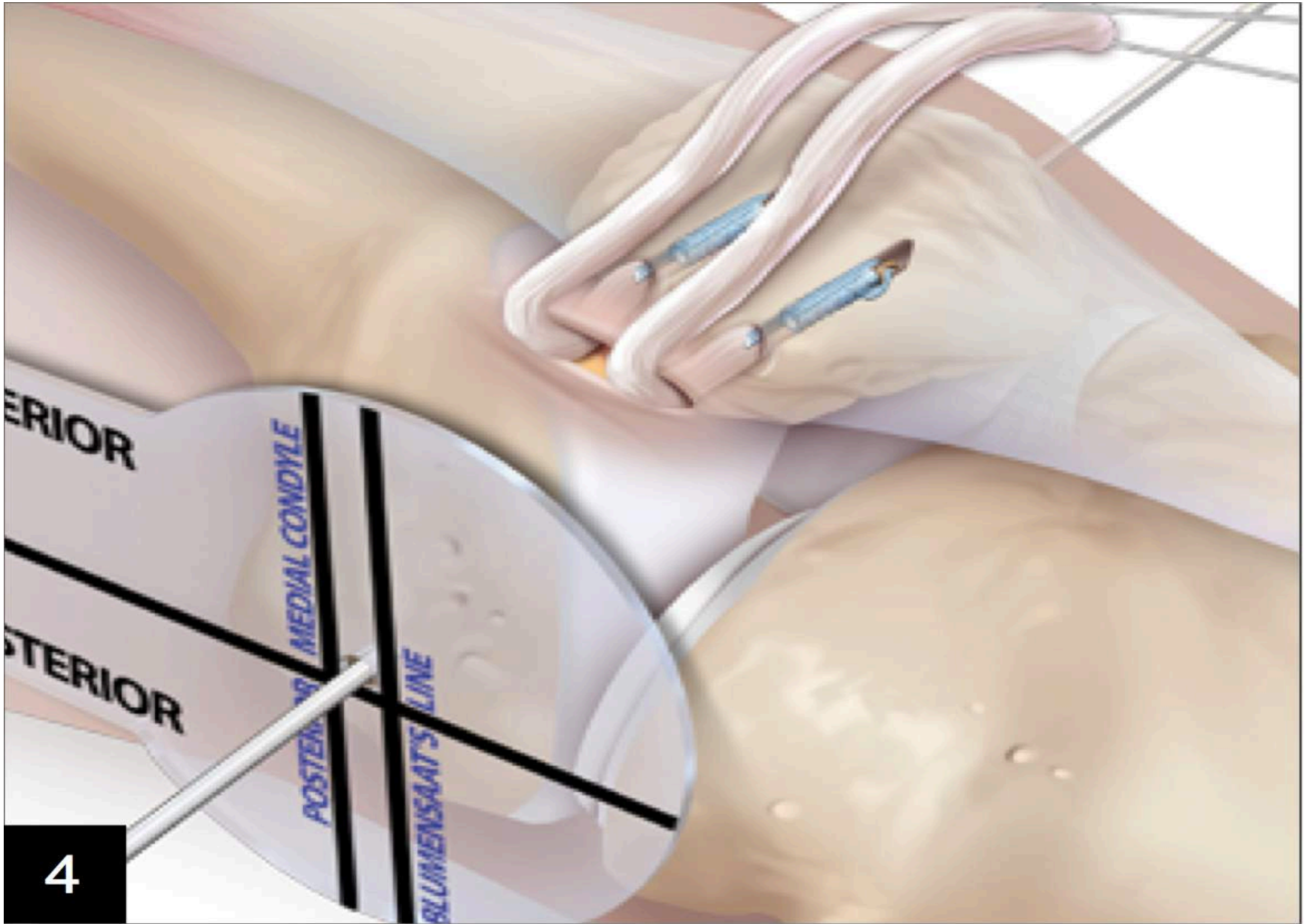
ORTHO.GENT

ORTHOPÉDIE & TRAUMATOLOGIE

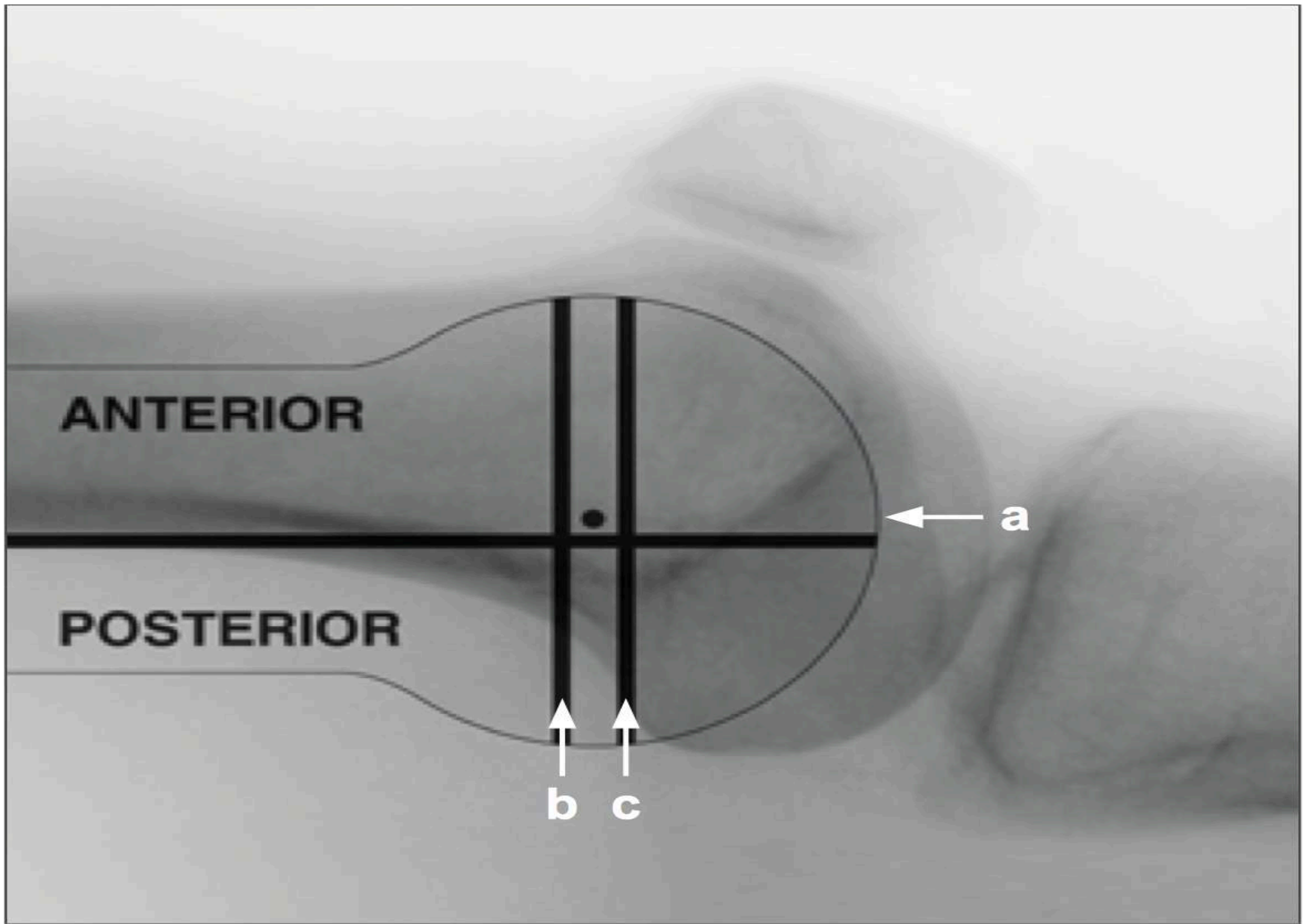


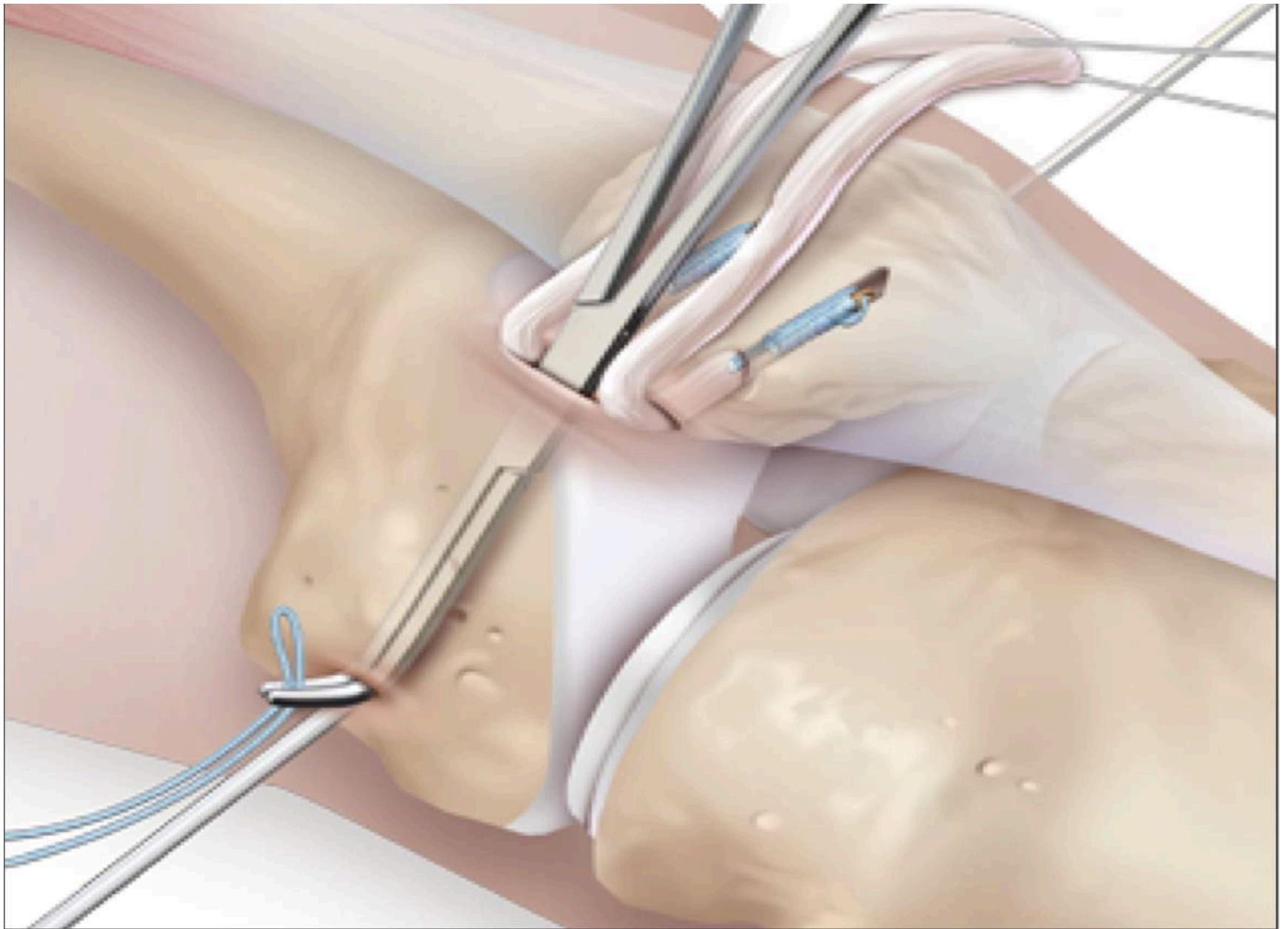
ORTHO.GENT

ORTHOPEDIE & TRAUMATOLOGIE



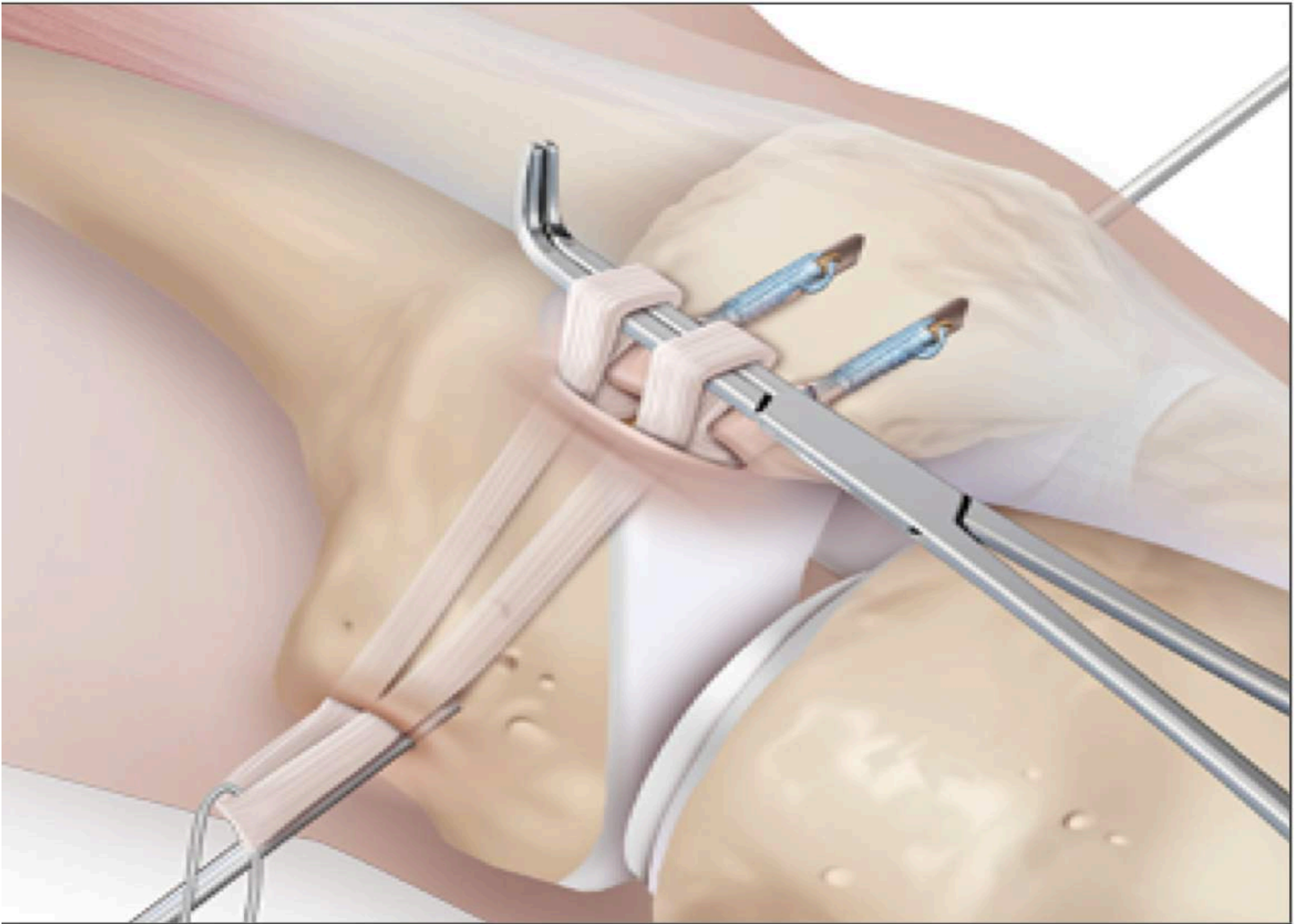
4





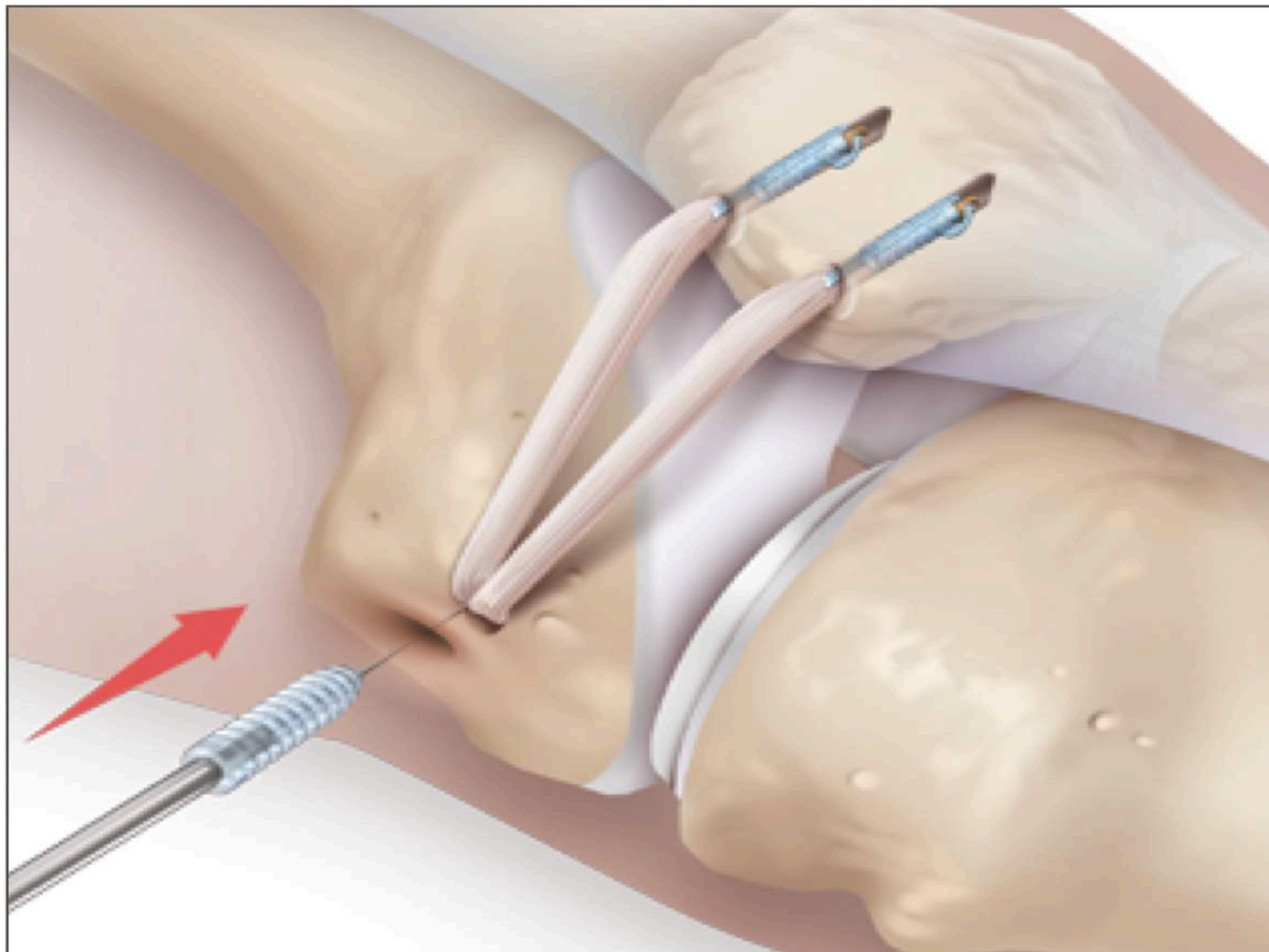
ORTHO.GENT

ORTHOPEDIE & TRAUMATOLOGIE



ORTHO.GENT

ORTHOPEDIE & TRAUMATOLOGIE



ORTHO.GENT

ORTHOPEDIE & TRAUMATOLOGIE

- Daags na ingreep flexie toegelaten tot 90° +
4-ceps oefeningen toegelaten tussen 0° - 90°

Brace voor 6 weken tot 90°

Steun toegelaten met hulp van krukken tot
genezing van de wonde

na 6 weken full range of motion, joggen en
fietsen

full activity vanaf 3 maanden postop

ORTHO.GENT

ORTHOPEDIE & TRAUMATOLOGIE



azsint-lucas