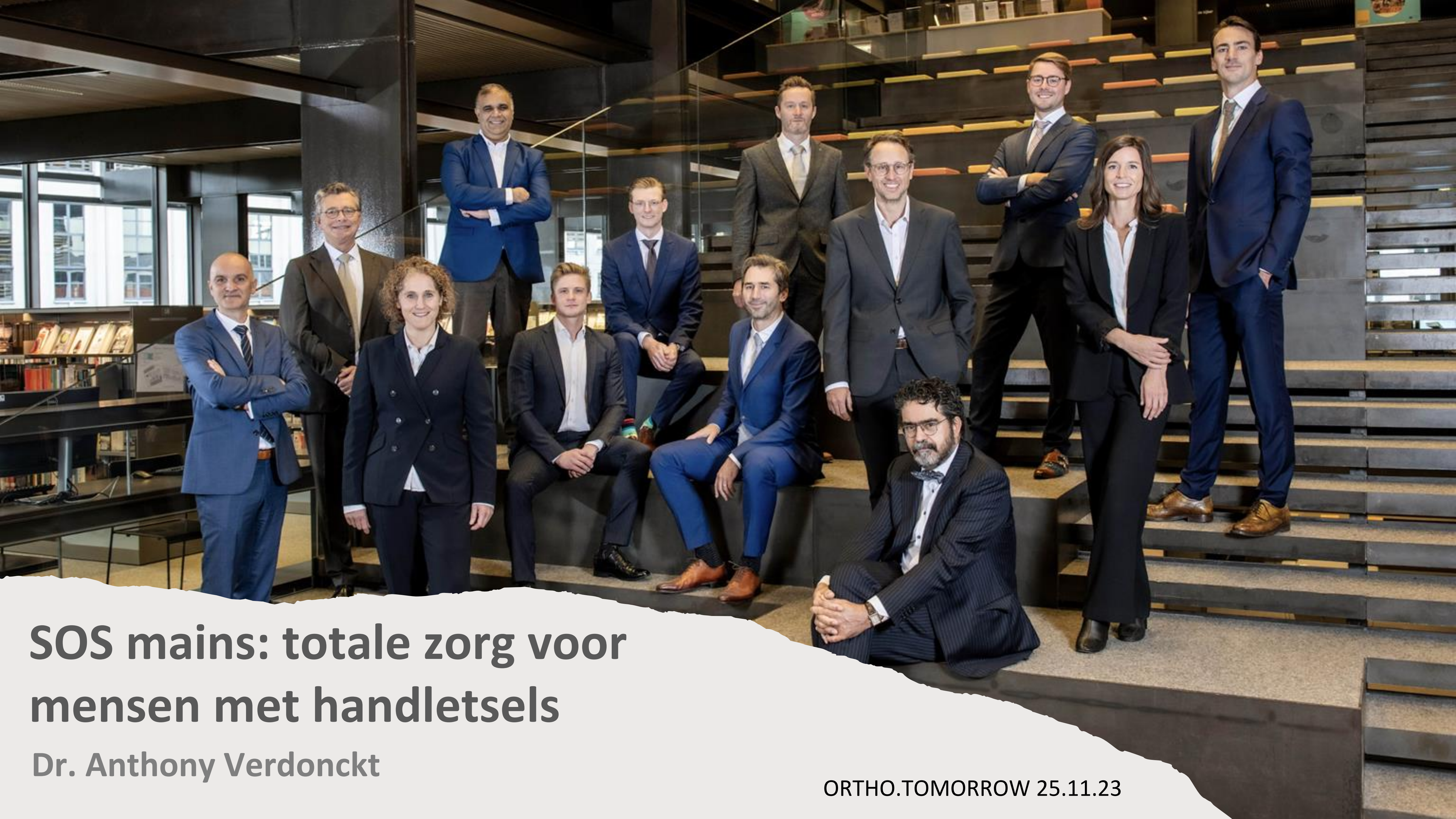



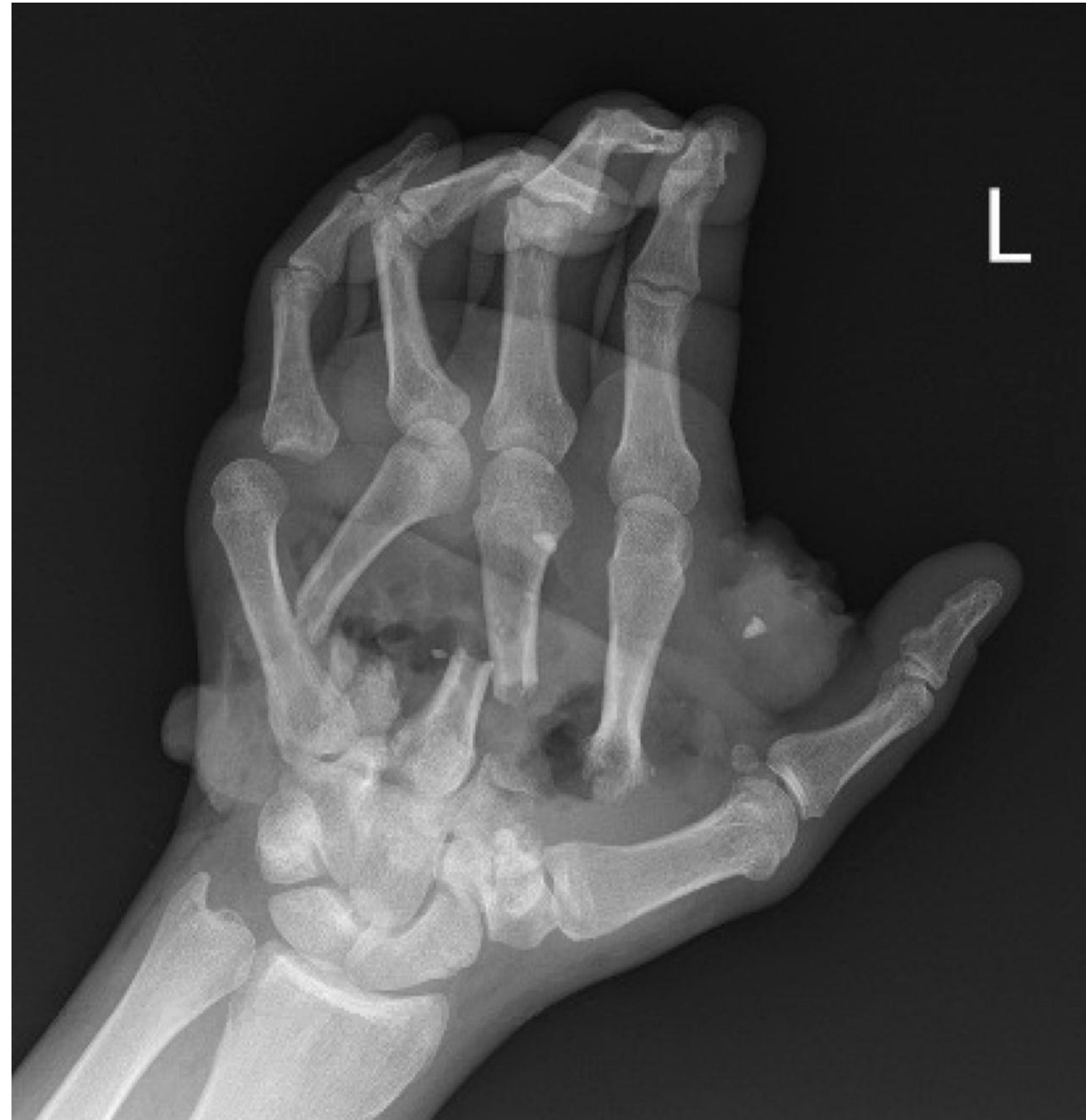# SOS mains: totale zorg voor mensen met handletsels

Dr. Anthony Verdonckt

ORTHO.TOMORROW 25.11.23

# Frequente acute handpathologie

- Infecties
- Bijtwonden
- Brandwonden
- Snijwonden
- Zaagwonden
- Fracturen
- Crush trauma
- Hogedrukletsels
- Complexe wonden: combinaties
- Postoperatieve problemen
- Etc.



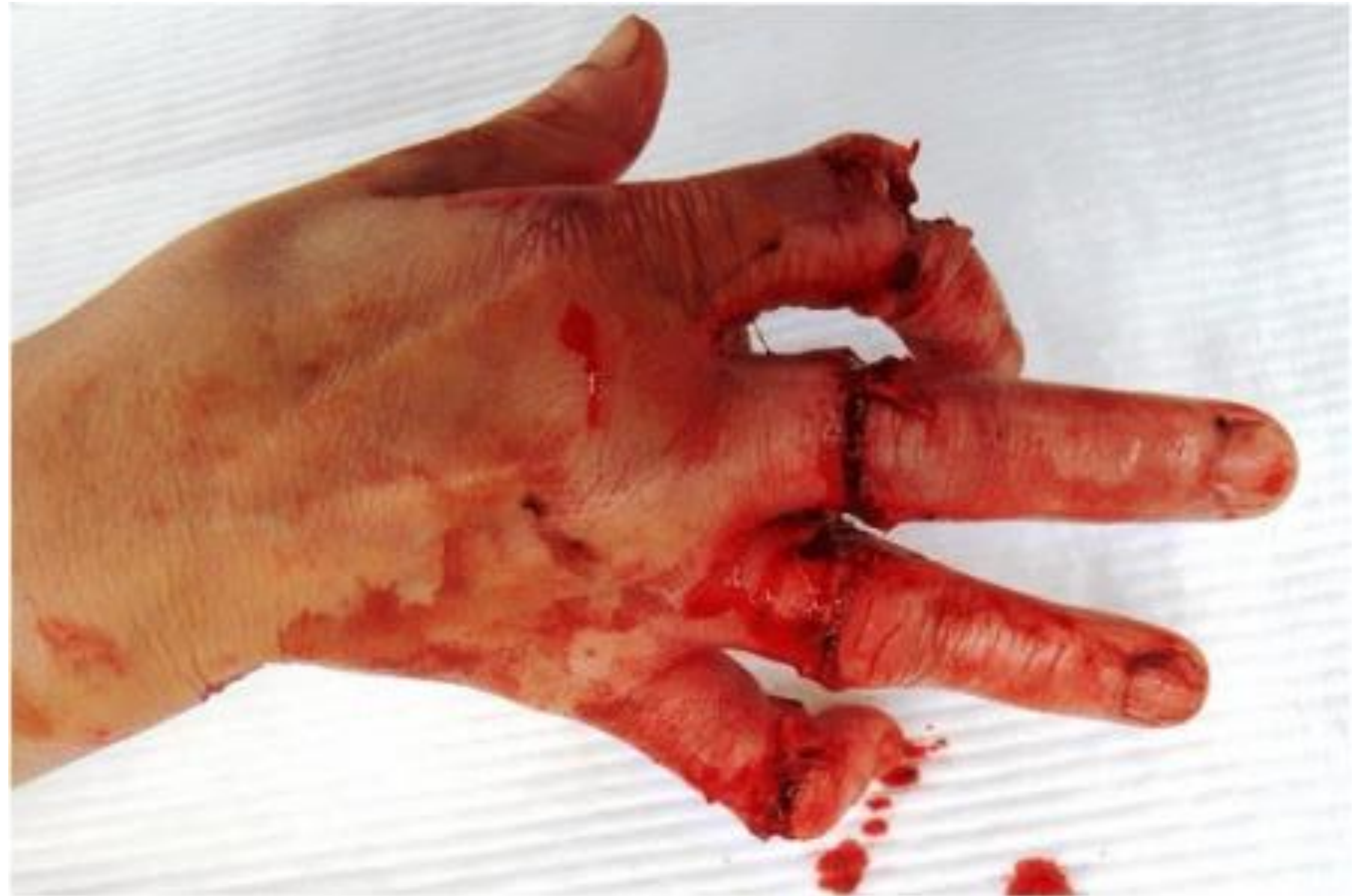# Combinatie verschillende disciplines



- **Pre-hospitaal / Spoedopvang**
- **Chirurgisch team (Orthopedie / Plastische heelkunde)**
- **Wondzorgteam / thuisverpleging**
- **Bandagist**
  - Adequate spalk
- **Kinesitherapie**
  - Oefentherapie (thuisprogramma)
  - Mentale ondersteuning
  - Begeleiding naar werkhervatting

# Klinisch Onderzoek

- Vascularisatie
- Sensibiliteit / Motoriek
- Peesletsel
- Botletsel
- Soft tissue
- Nagelbed



# Hoe bewaren amputaat?

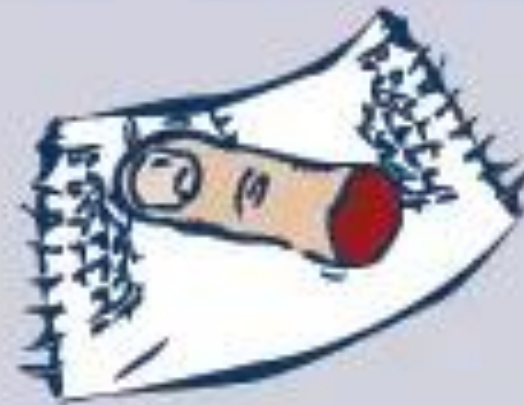**Snelle  
doorverwijzing!**

ORTHO.GENT

ORTHOPEDIE & TRAUMATOLOGIE



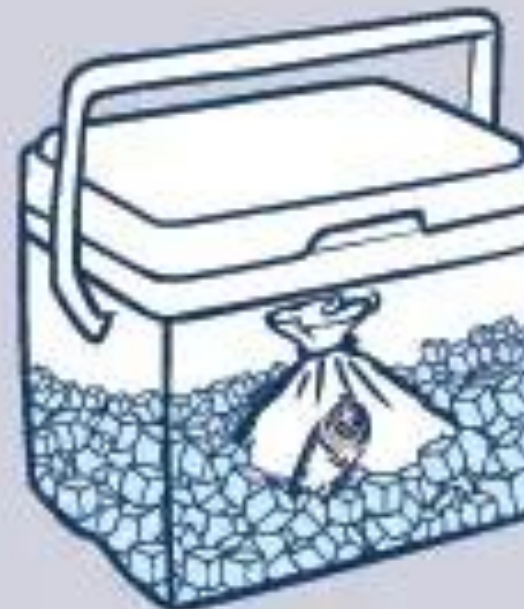Do not soak or wash the amputated part in water or any other liquid



Brush off any gross contamination  
Wrap in a saline soaked gauze



Place wrapped amputated part in a sealed bag



Place the bag in a container of iced water

Label the container with the injured person's name

Do not let the amputated part come into direct contact with ice or water

Send the amputated part with the injured person

# Vascularisatie

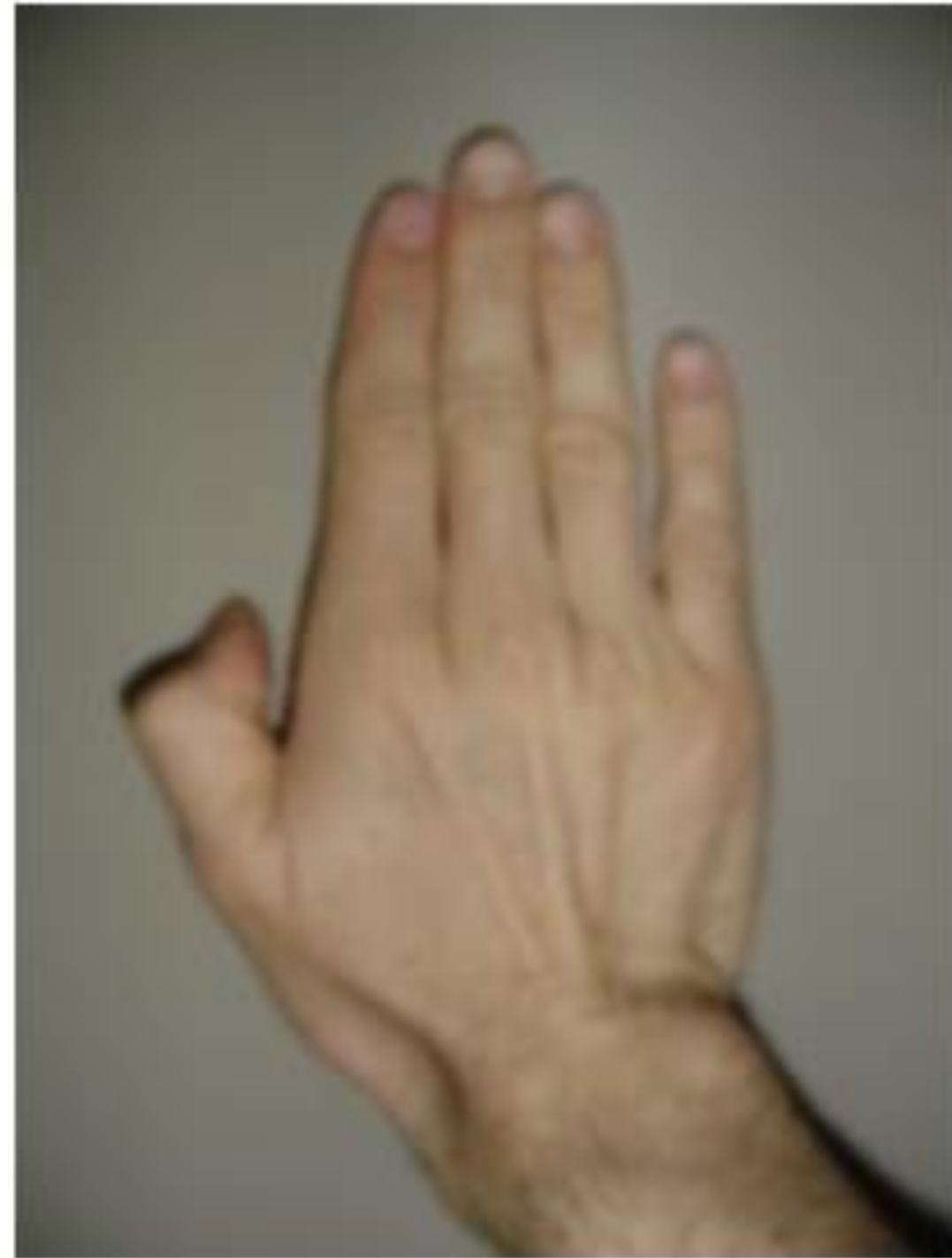- **Viabel**
  - Ischemie ?
  - Vasculair bedreigd ?
- **"Capillaire refill"**
  - Normaal: 2 seconden (onderhevig aan vasoconstrictie )
    - Adrenaline-bloedverlies-stress-koude/onderkoeling
    - Comprimeer nagelbed gedurende vijf seconden
      - Bloedleegte: bleke verkleuring nagelbed
      - Loslaten: herkleuren nagelbed binnen **1½ à 2 seconden**

# Zenuwletsel

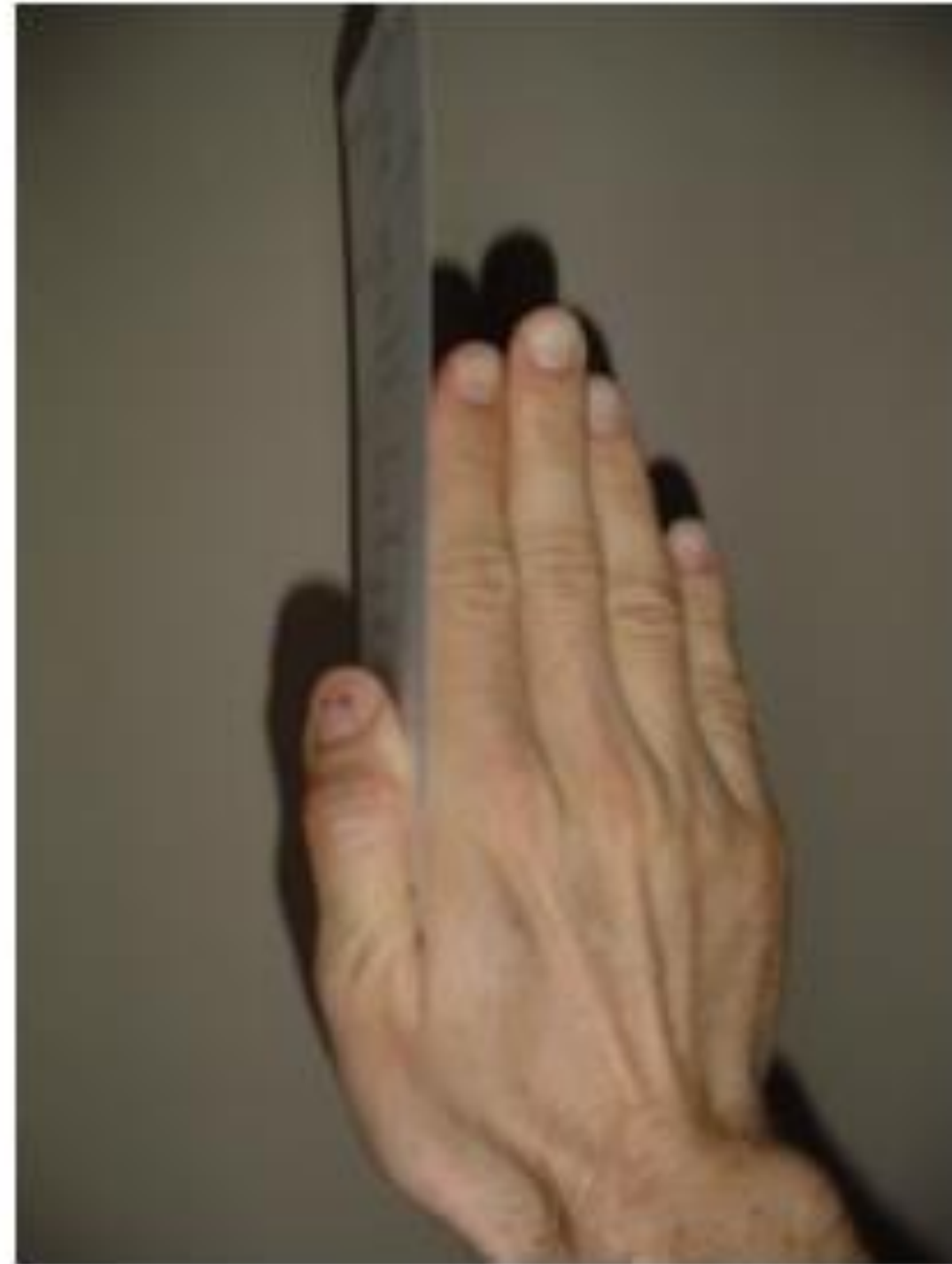- Sensibiliteit / Motoriek
- Proximaal - Distaal - Double crush
- Oorzaak:
  - Scherp: glas, mes, ...
  - Stomp: scheur- of bijtverwonding

**Frequent gemist!**

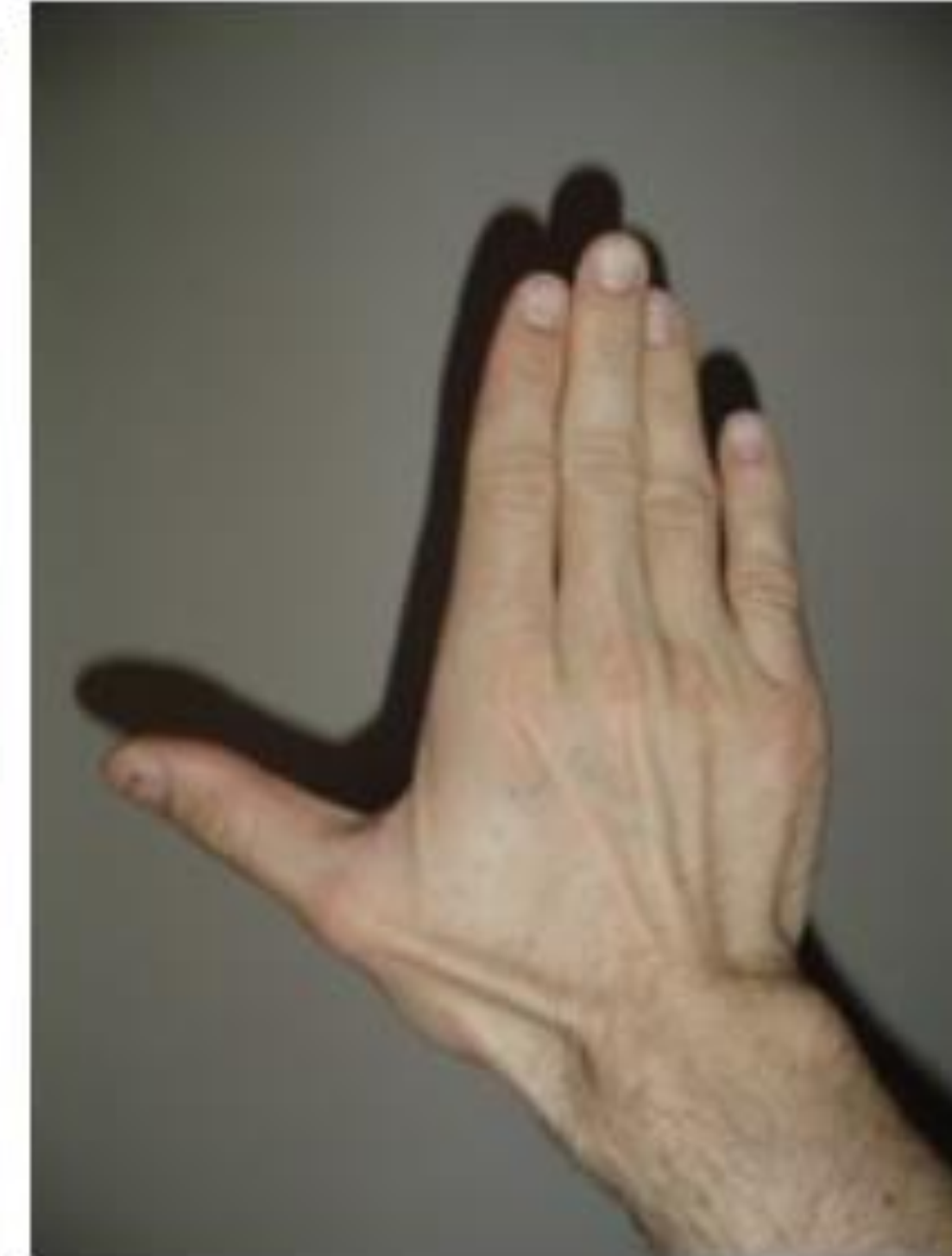
# Motoriek



**Flexie IP gewricht  
N. medianus**



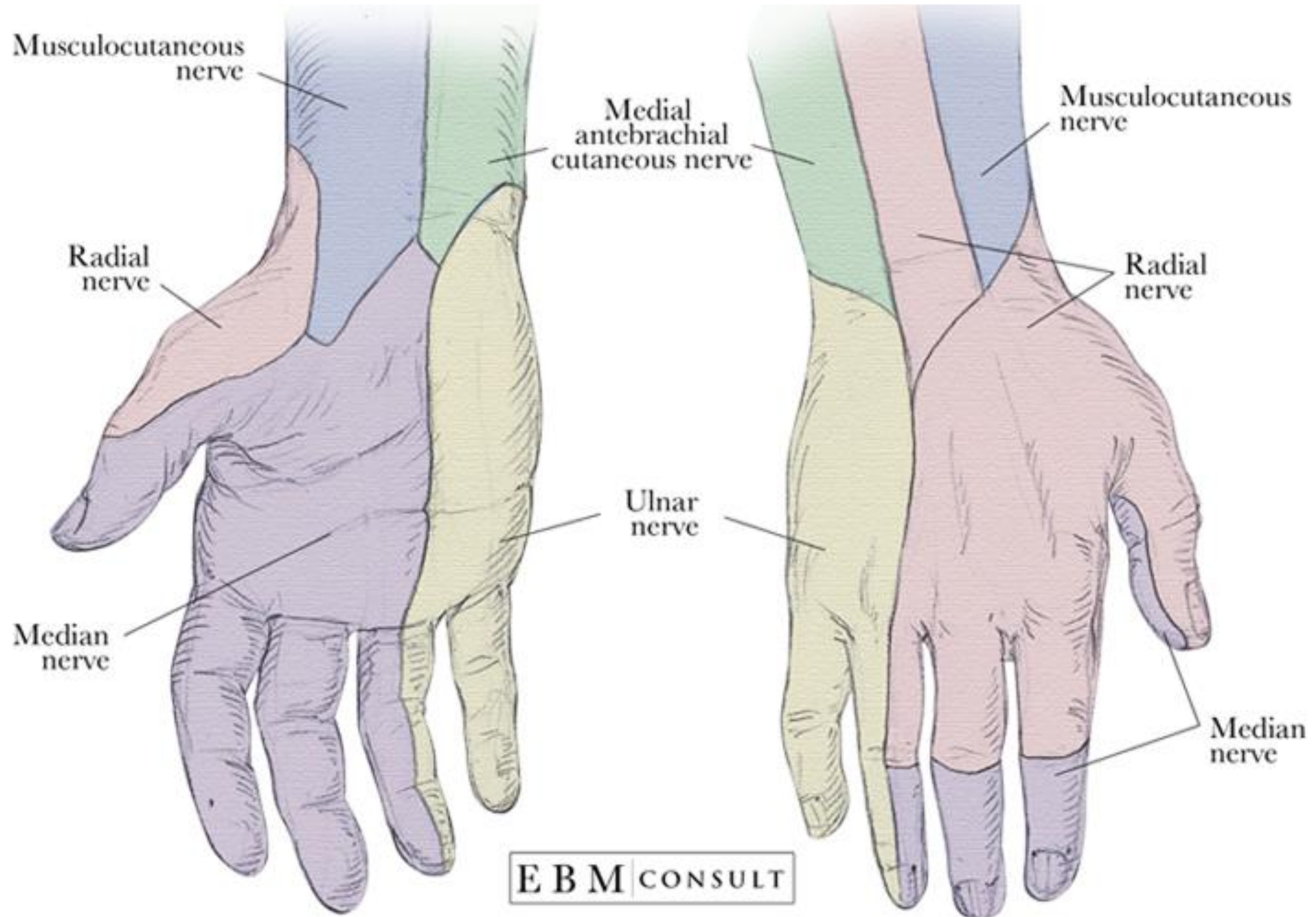
**Adductie duim  
N. ulnaris**



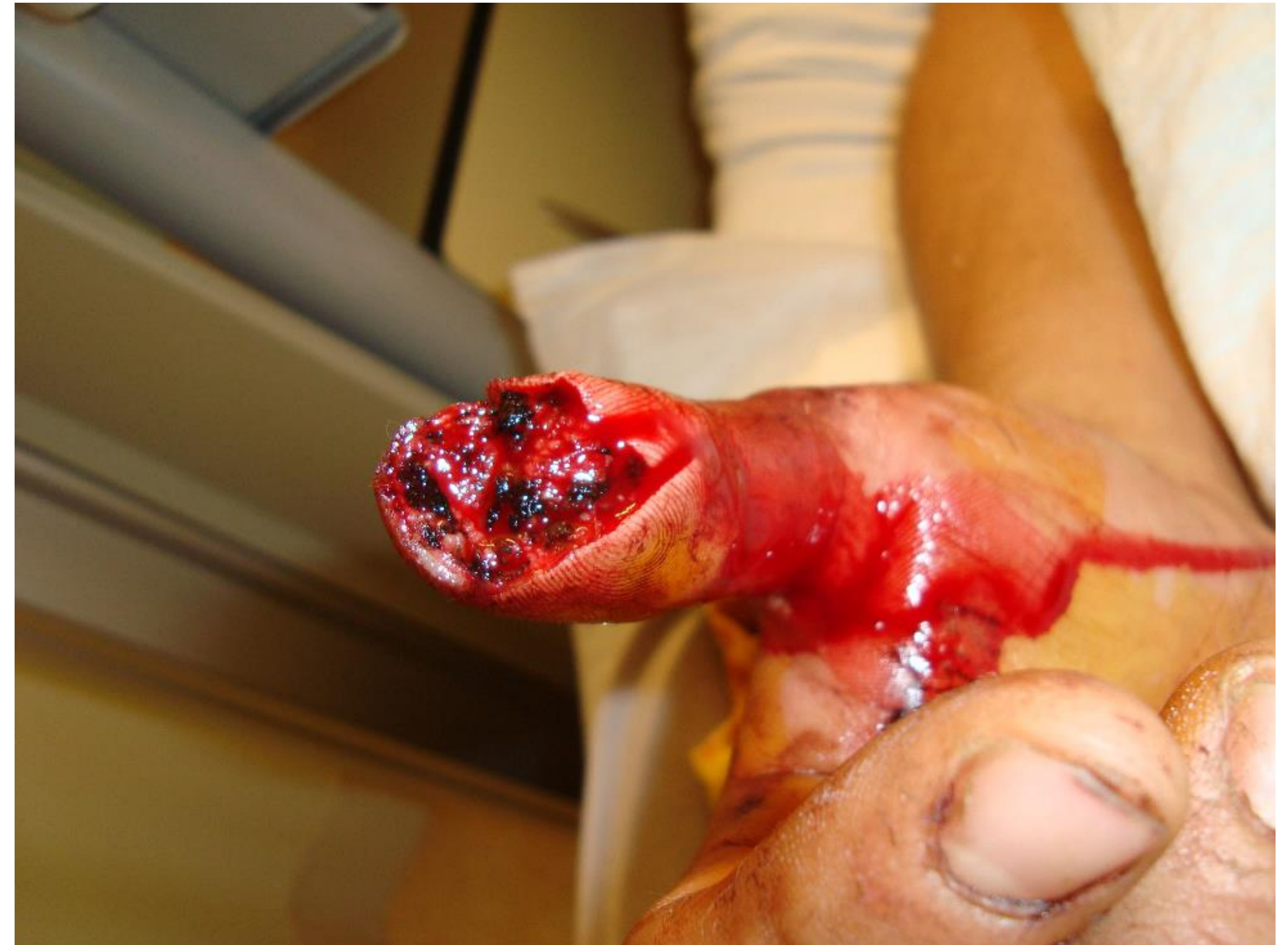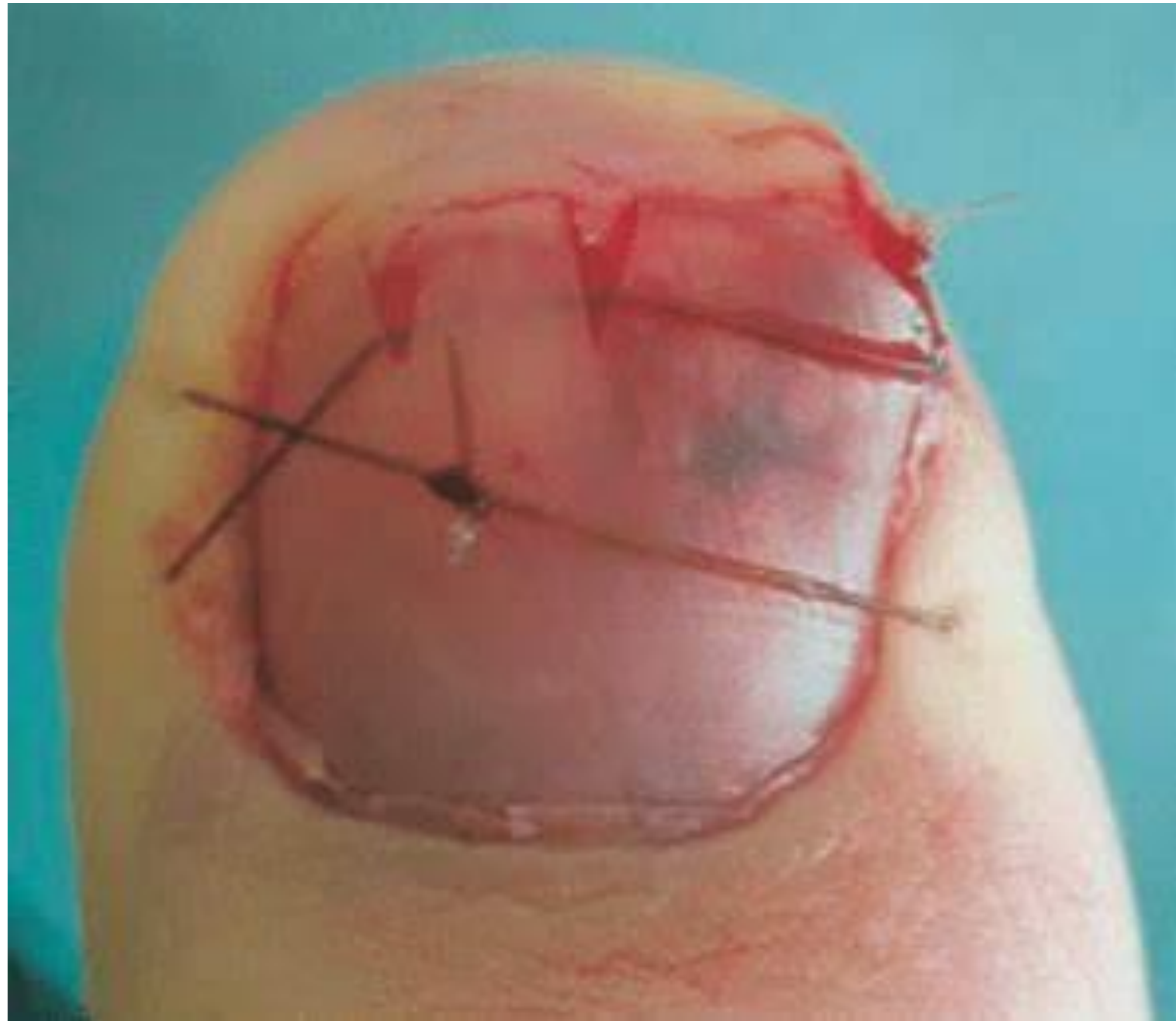**Extensie duim  
N. radialis**



# Sensibiliteit



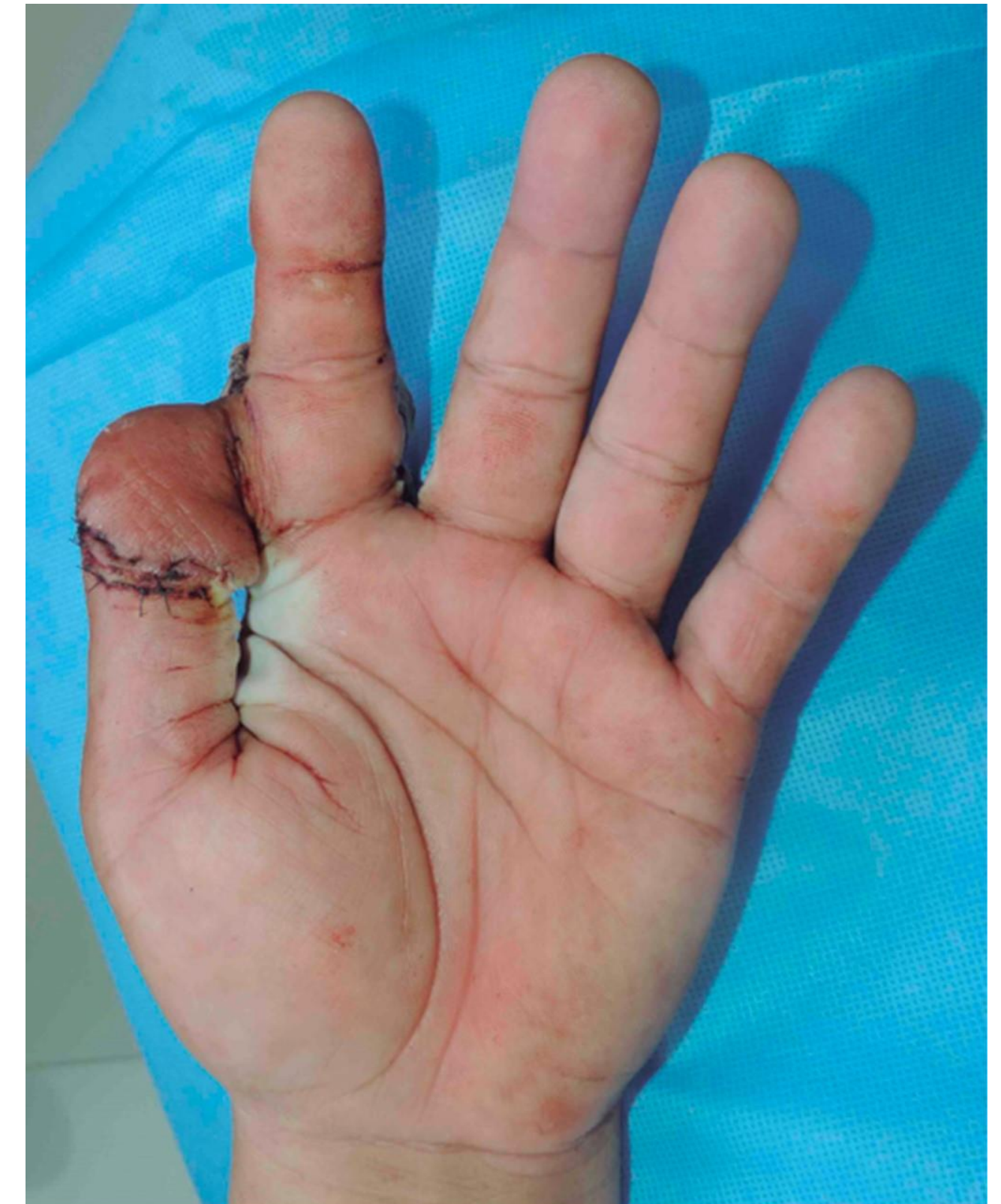# Vingertopletsels



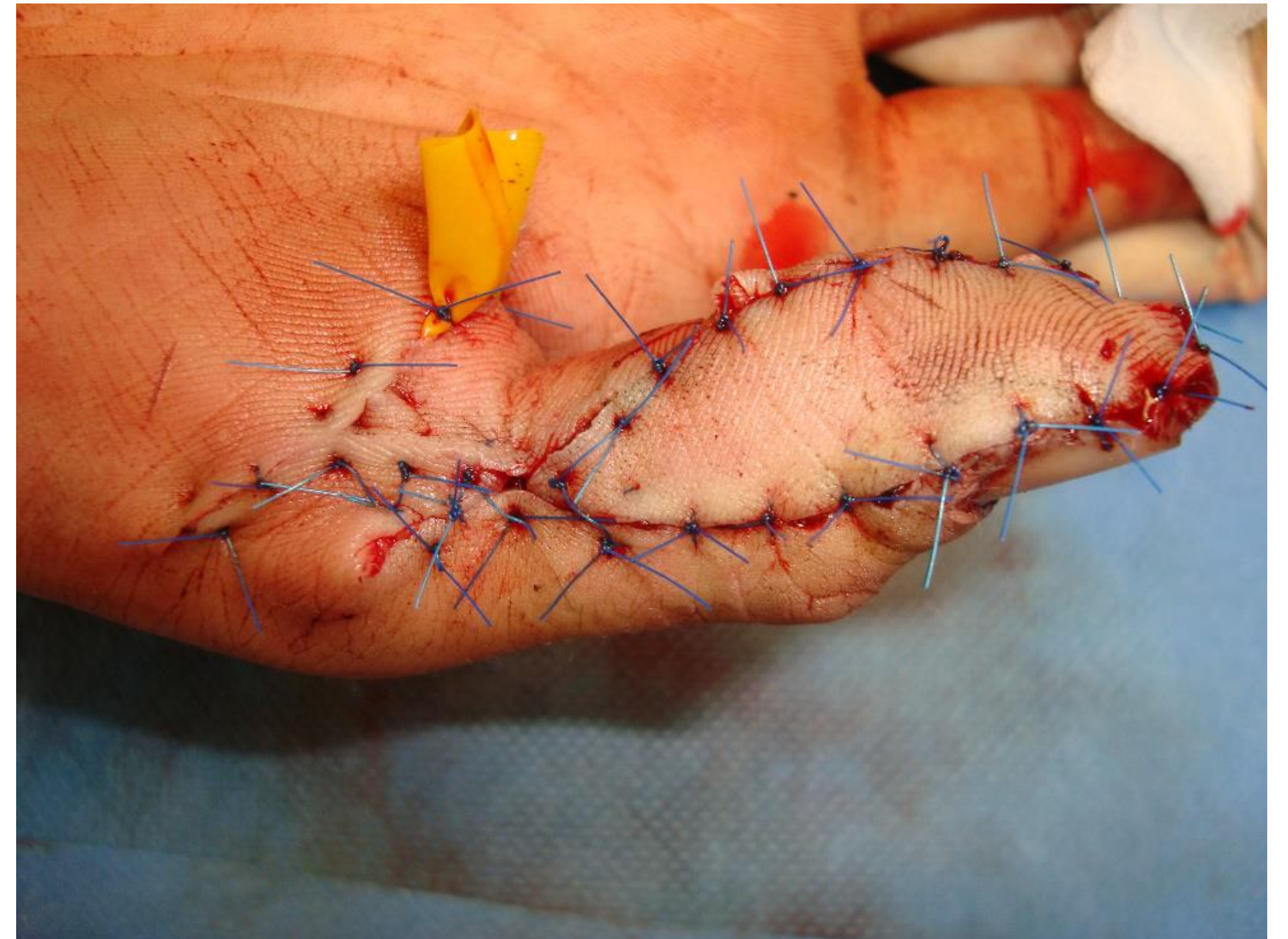
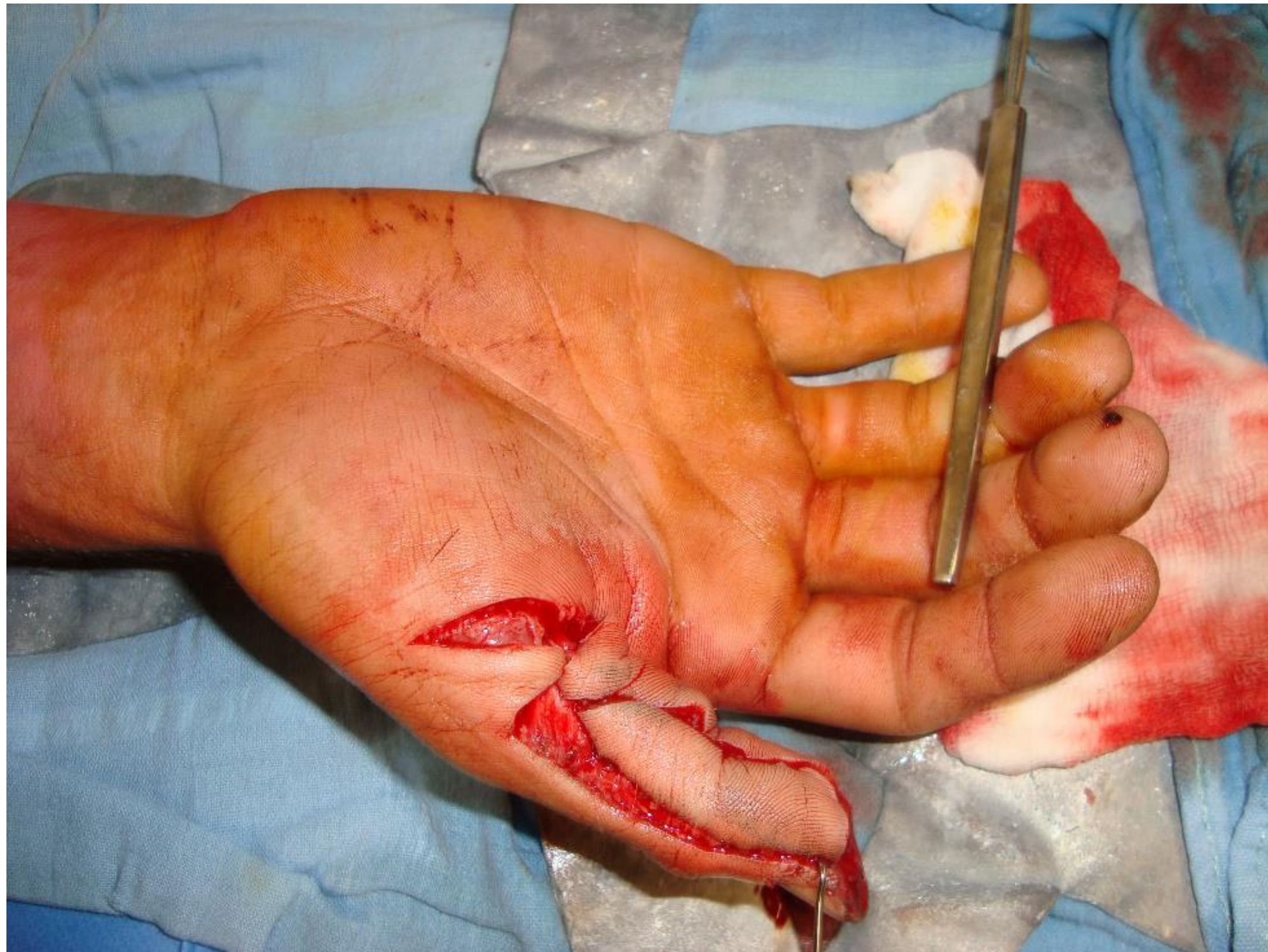# Vingertopletsels

- Botbedekking
- Nagelbed (in fractuur)
- Nagel mee te geven met patiënt
- Verhakkelde wonde

**Chirurgische exploratie!**



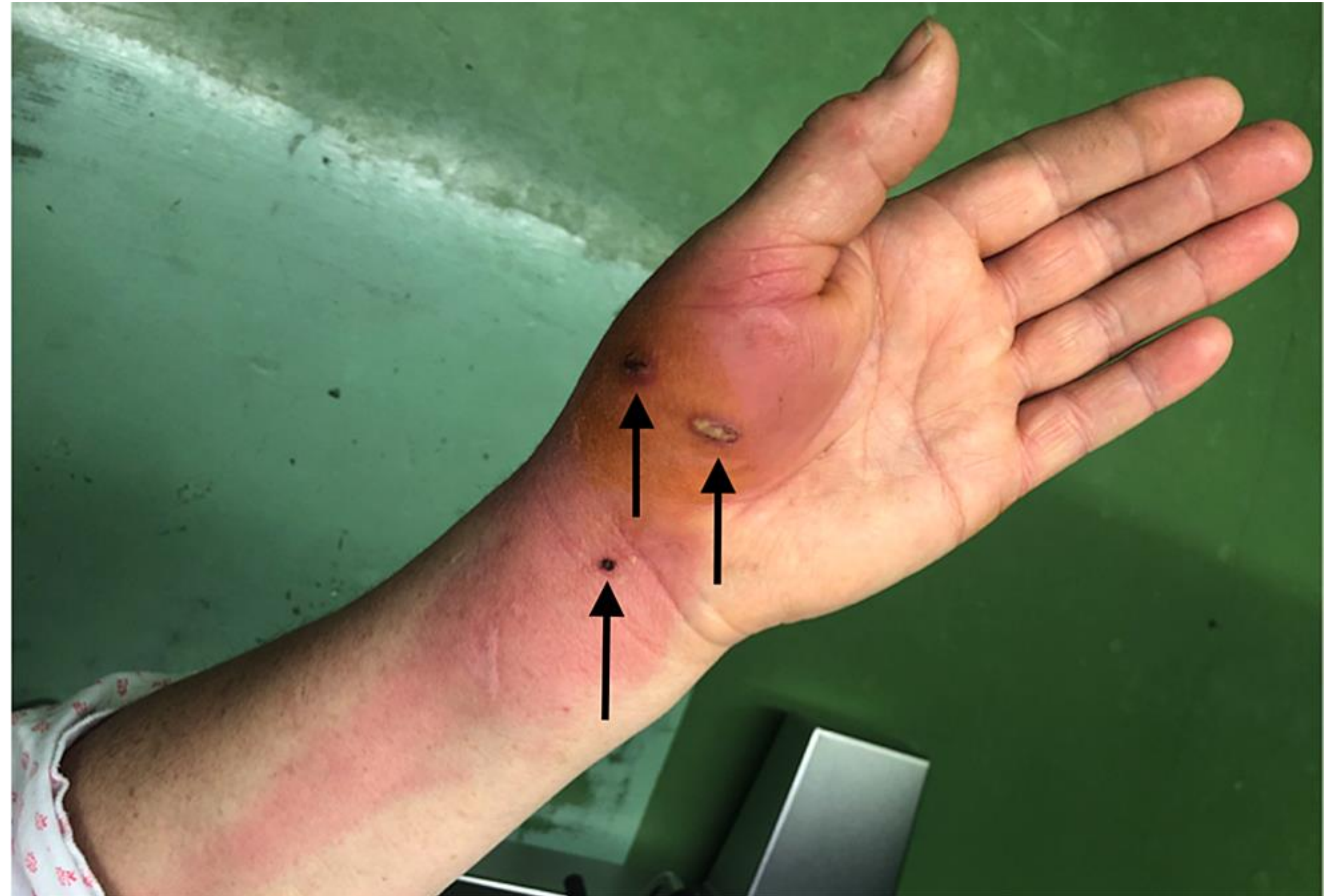# Vingertopletsels



# Bijtwonden

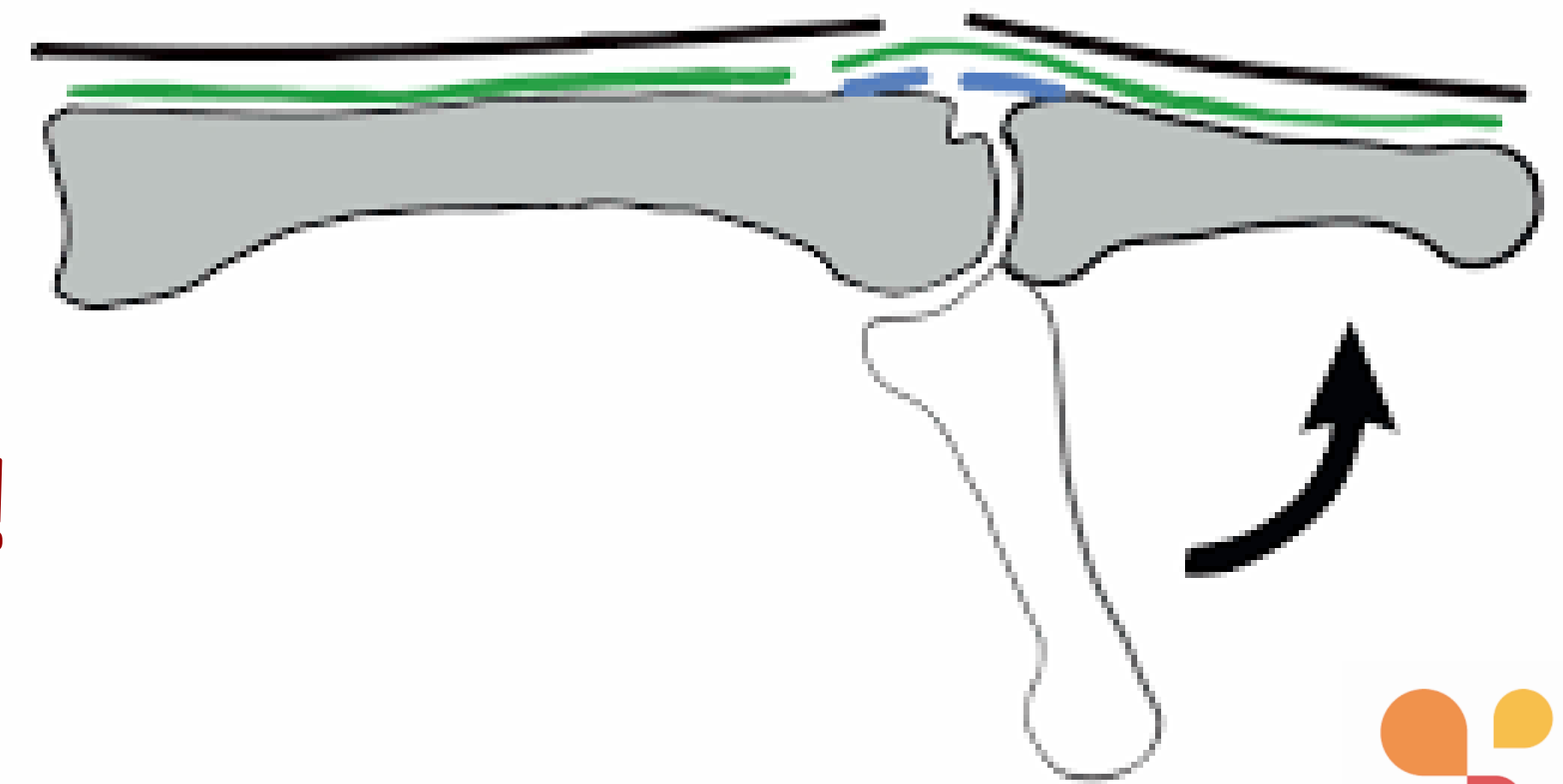
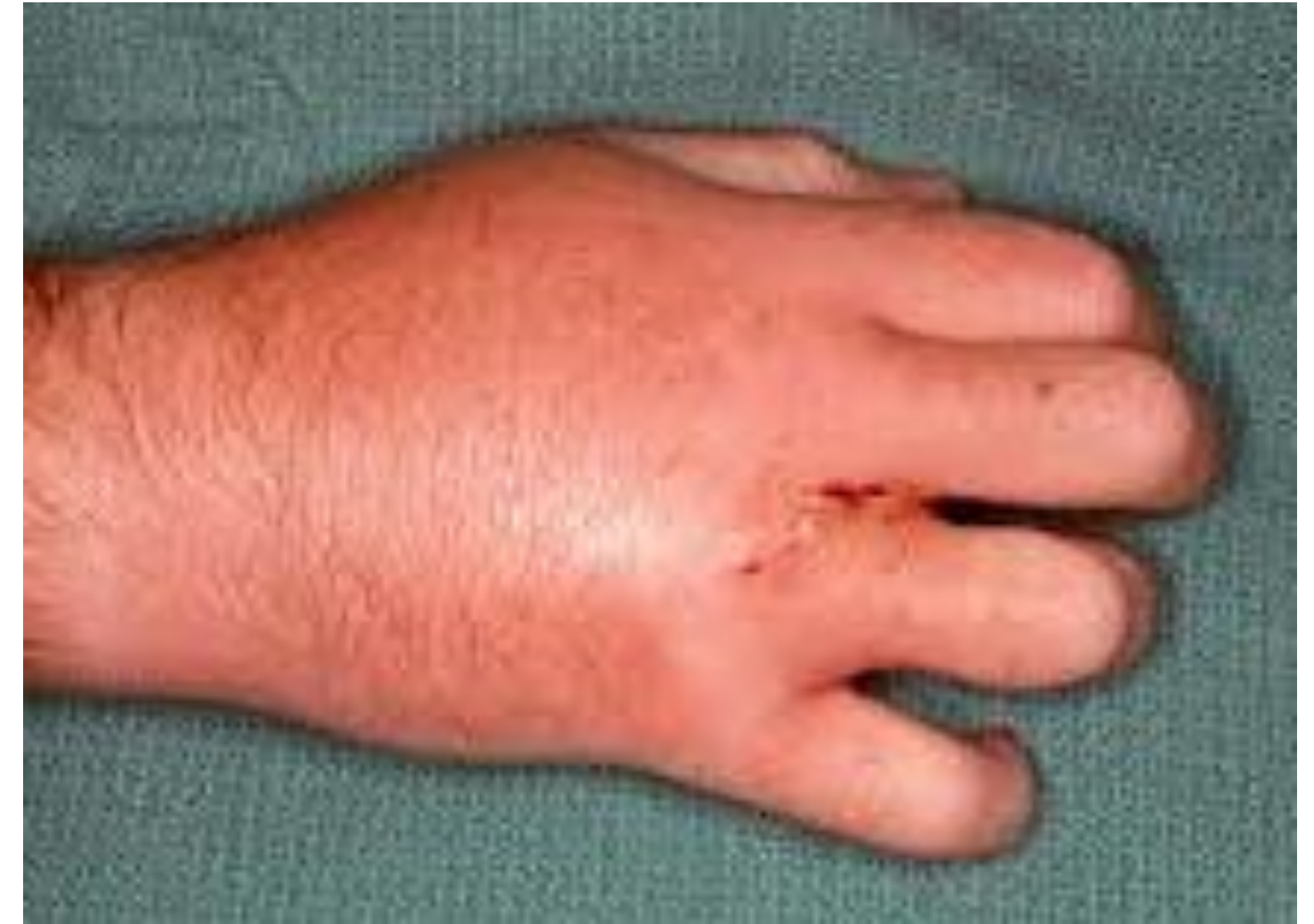- **Kat**
- **Hond**
- **Mens**
- **Ander**

**Pathogeen specifiek**



# Clenched fist injury

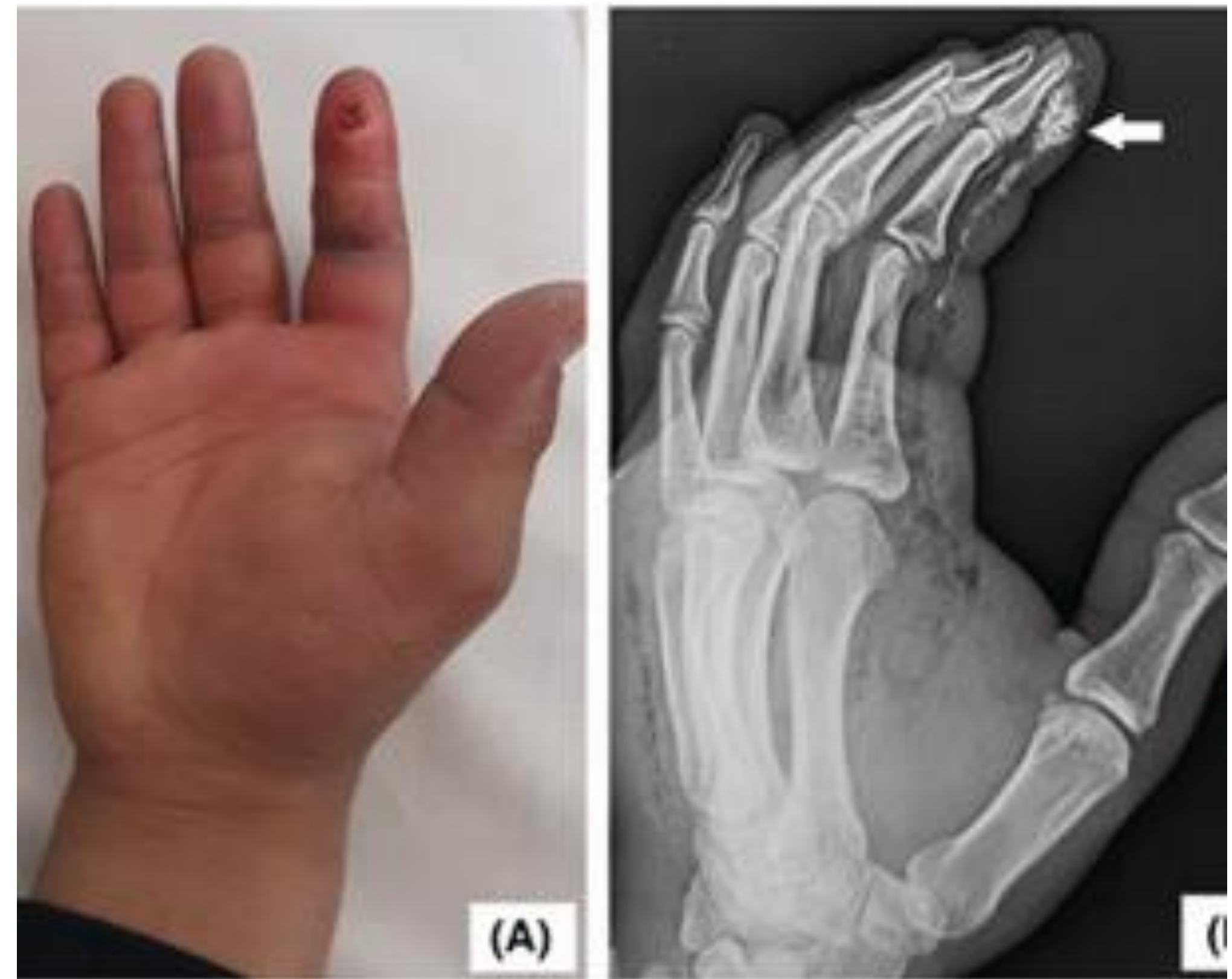
- Penetrerend letsel met gebalde vuist
- **Vaak late presentatie!**
- Intra-articulair
- Septische arthritis
- Complete destructie gewricht



**Noodzaak chirurgische exploratie en spoeling!**

# Hogedrukletsels

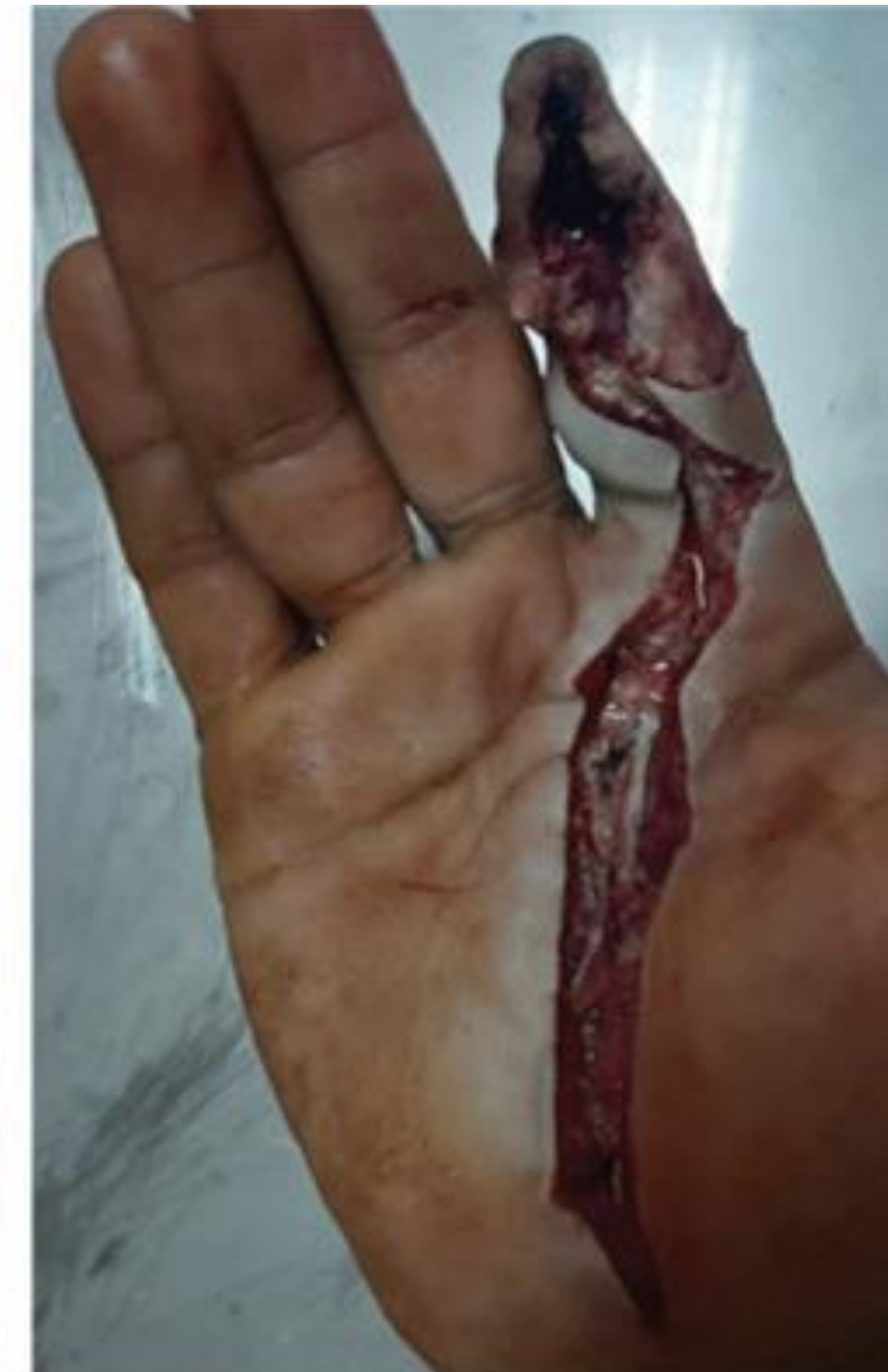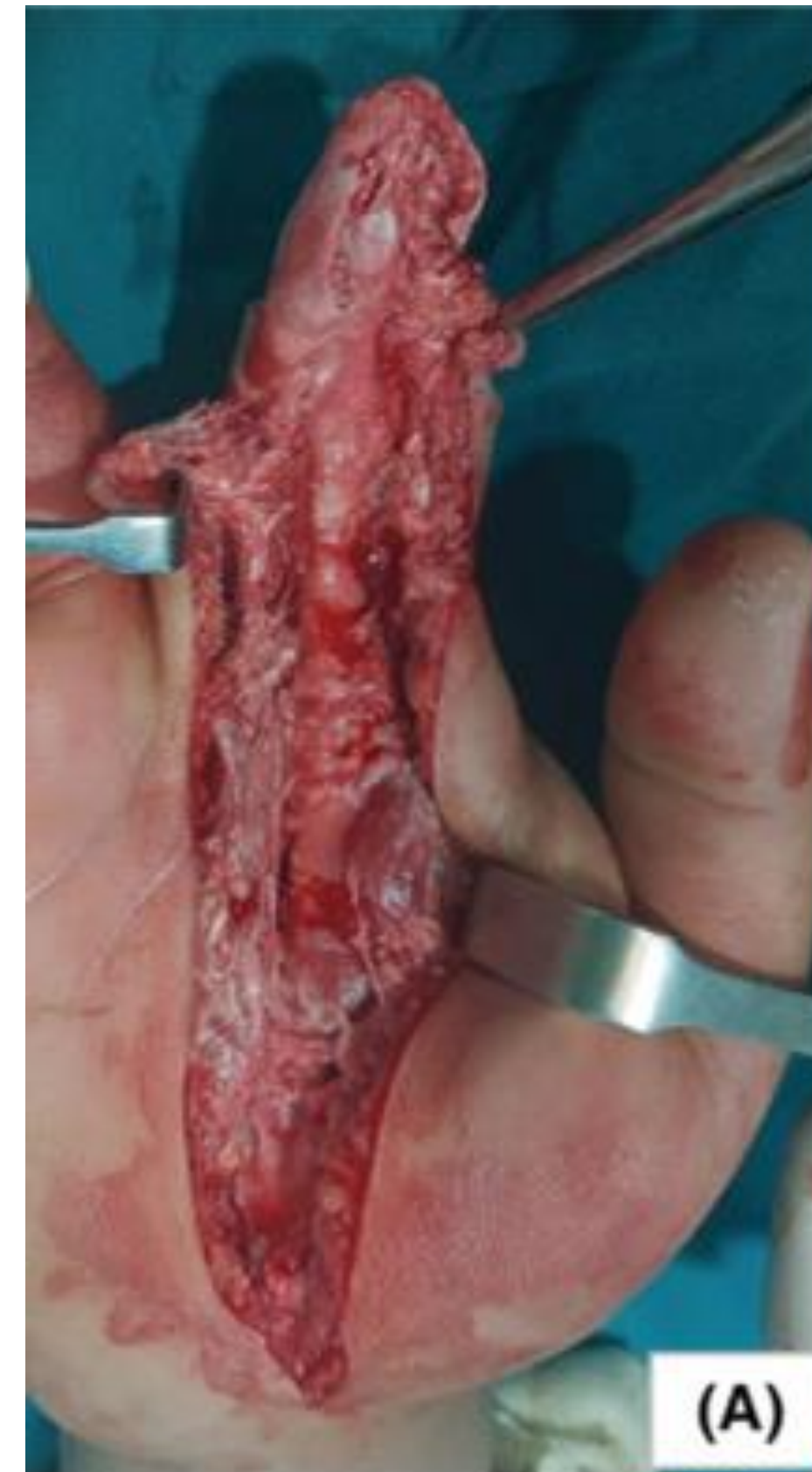- Spoedconsult 12uur na hogedrukletsel met industriële verfspuit rechter wijsvinger
- Initieel kleine wonde en weinig pijn
- Radiografisch radio-opake substantie tot PIP gewricht
- Subcutane lucht tot palmair



# Hogedrukletsels

- **Urgente exploratie !**
- Debridement, en resectie aviable structuren, irrigatie, brede exposure
- IV breed spectrum antibiotica
- Tetanusprofylaxe

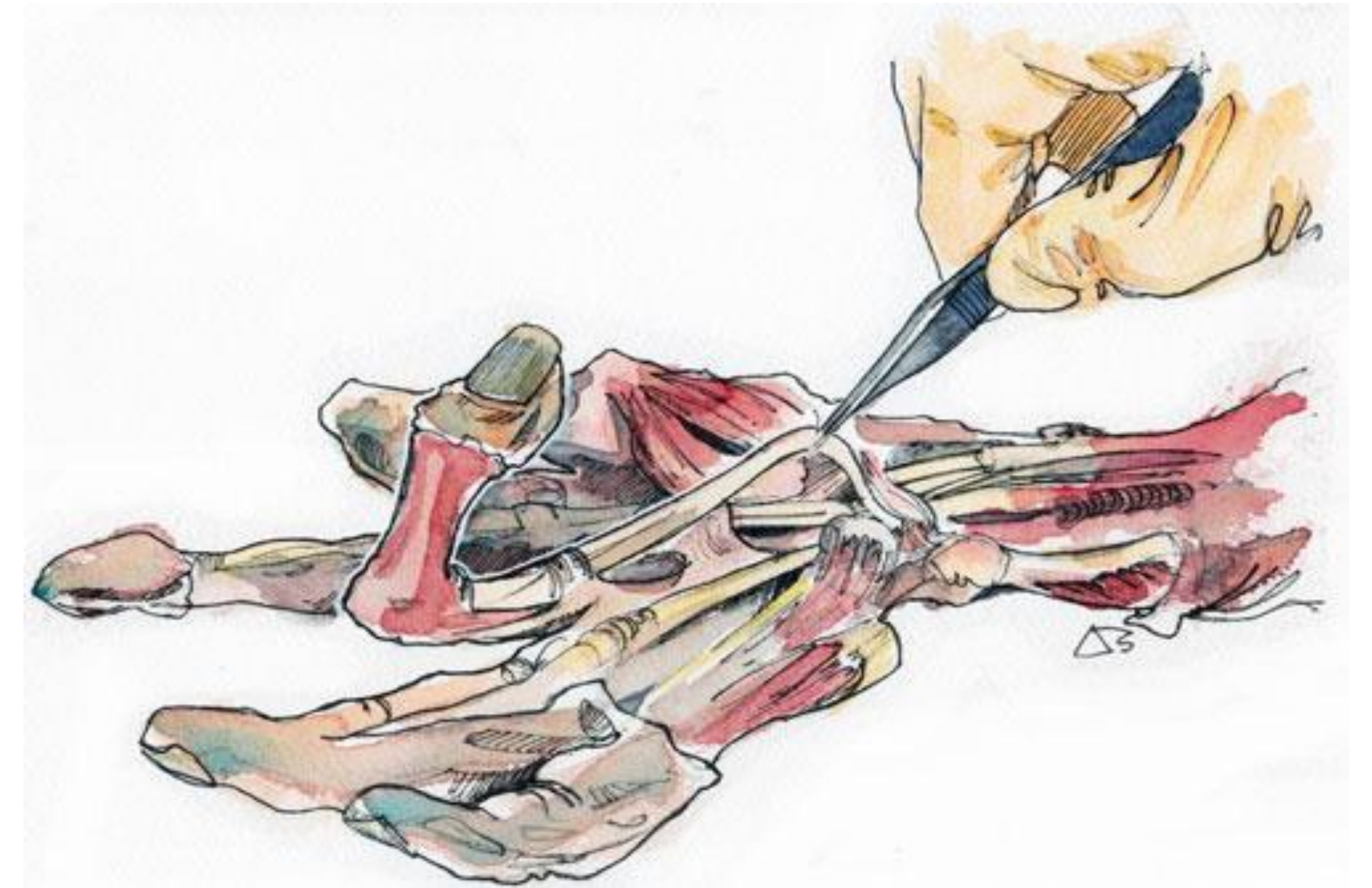**Ondanks agressief debridement toch evolutie naar necrose met noodzaak tot amputatie**





# Yesterday - Today - Tomorrow

- **Uitbouwen handgroep**
  - Dr. Verniers / Dr. De Kesel
- **Spoedopvang**
  - Op heden niet steeds handchirurg 24u/24u van wacht
  - Steeds algemeen orthopedist van wacht met mogelijkheid snel intercollegiaal overleg



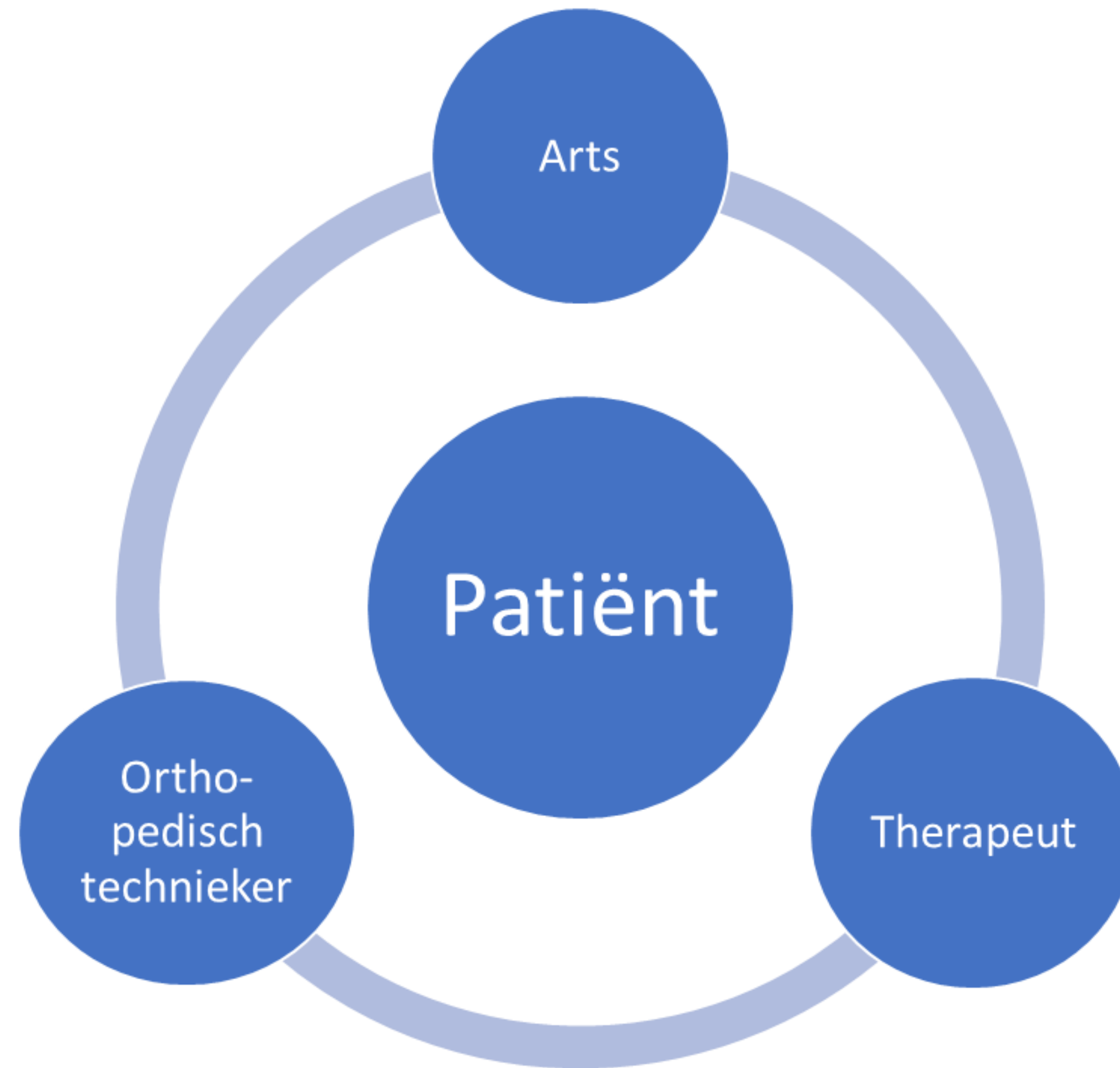
# Yesterday - Today - Tomorrow

**2026**

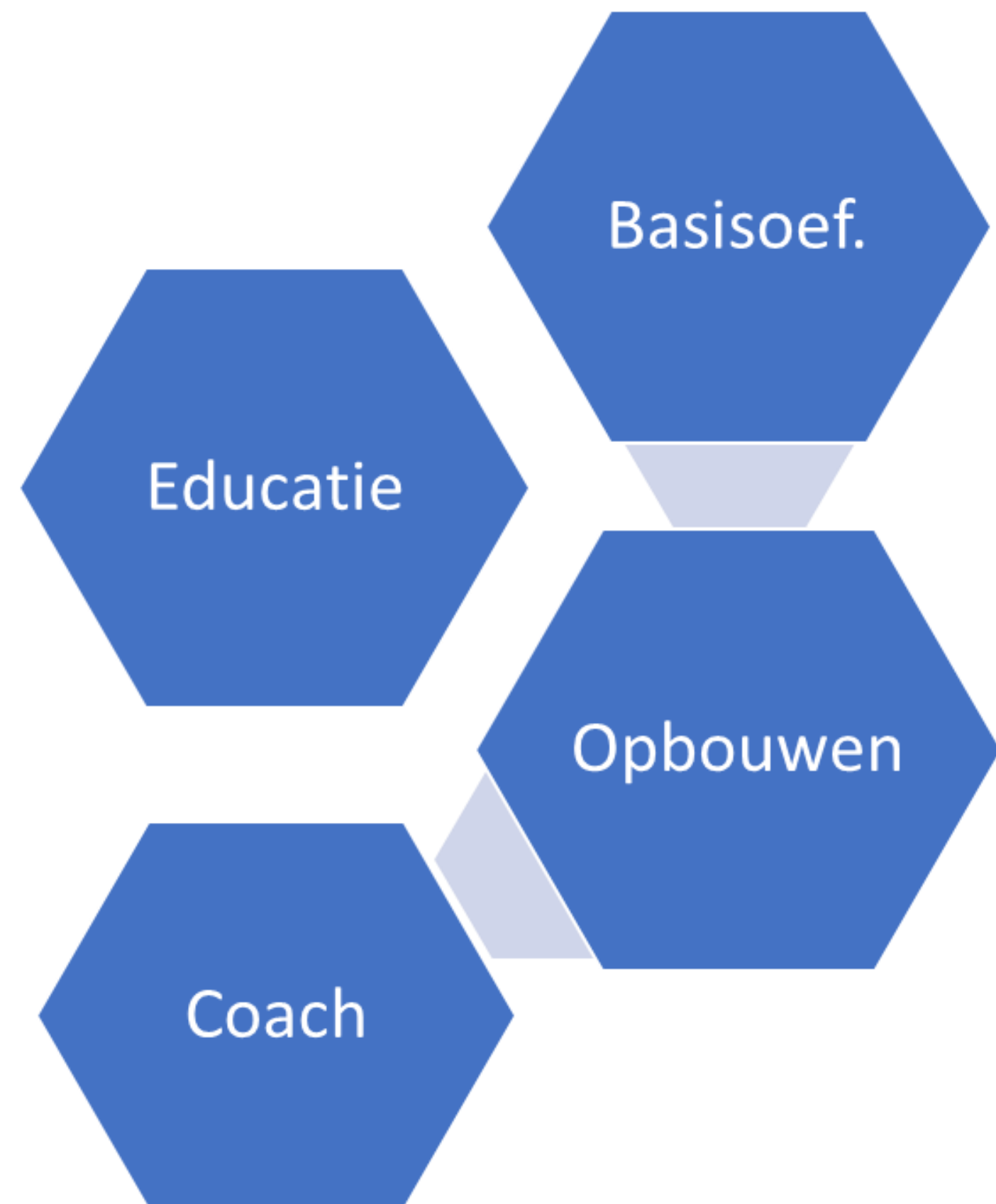
- Drie fulltime handchirurgen
  - Dr. De Kesel
  - Dr. Verdonckt
  - Dr. Uyttebroek



# Communicatie - Samenwerken



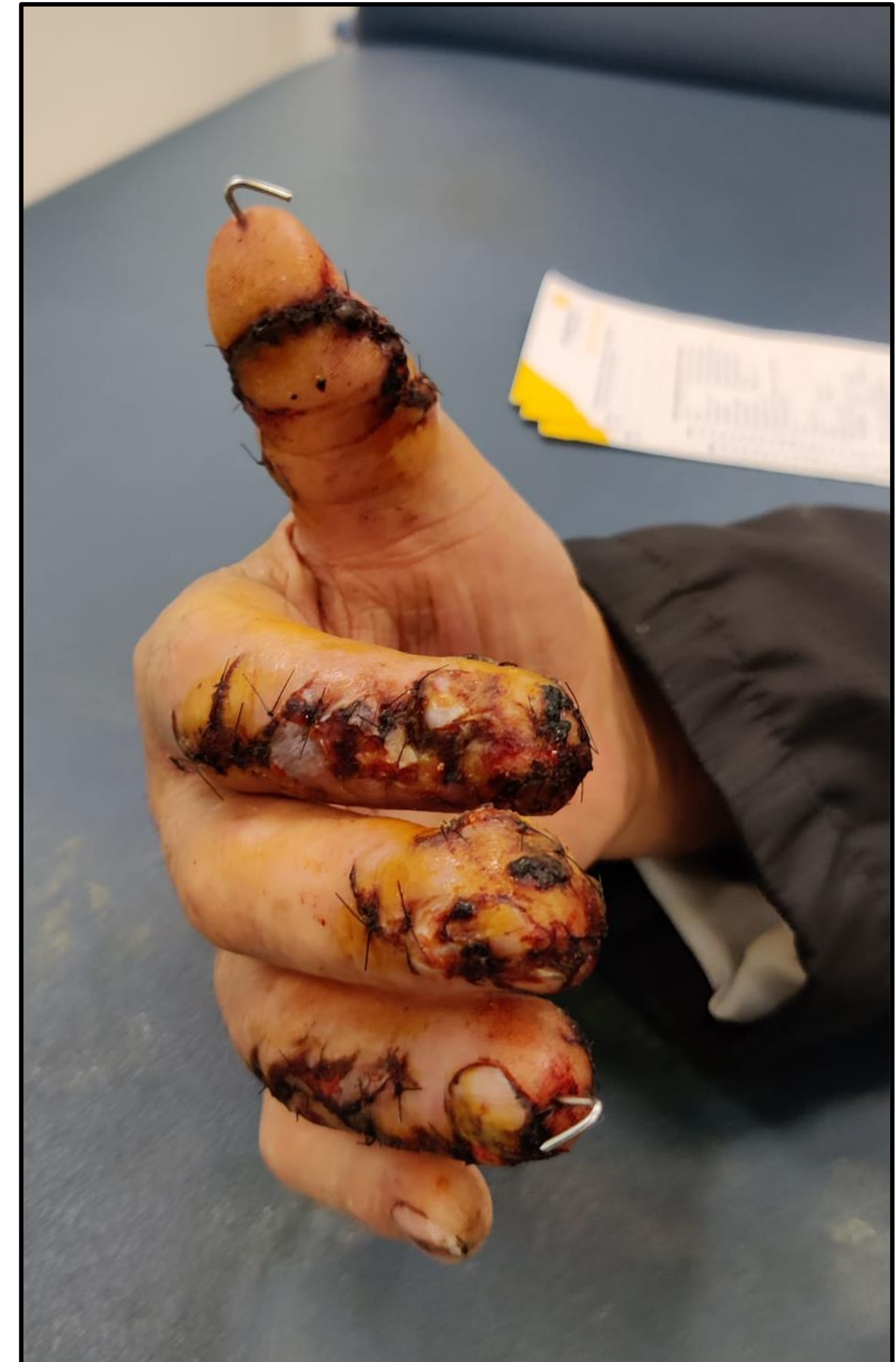
# Kinesithérapie



# Take home messages

- Snelle doorverwijzing! **Steeds telefonisch contact**
- Multidisciplinaire aanpak **handchirurg mogelijk**
  - Pre-hospitaal / Spoedopvang
  - Chirurgisch team (Orthopedie / Plastische heekunde)
  - Wondzorgteam / thuisverpleging
  - Bandagist
  - Kinesitherapie

**Efficiente verwerking handtrauma**  
**3 handchirurgen**





# ORTHO.GENT

ORTHOPEDIE & TRAUMATOLOGIE

**Bedankt voor uw aandacht!**